



---

# Lésion à l'épaule et invalidité

Document de travail à l'intention du

Tribunal d'appel de la sécurité professionnelle et  
de l'assurance contre les accidents du travail

Version révisée le octobre 2010

préparé par le

D<sup>r</sup> Hans K. Uthhoff

Chirurgien orthopédiste

Le D<sup>r</sup> Hans K. Uthhoff a obtenu son doctorat de l'University of Marburg en Allemagne en 1951. Il a fait des études postdoctorales en chirurgie au Municipal Hospital of Remscheid en Allemagne de 1952 à 1953, en chirurgie orthopédique à l'Hôpital du Christ-Roi de Verdun au Québec de 1954 à 1956, en recherche au Département de physiologie de l'Université de Montréal de 1956 à 1957 et en chirurgie orthopédique à l'Hôpital du Sacré-Coeur de Cartierville de 1957 à 1958. Il a obtenu son certificat en chirurgie orthopédique en 1961. Il a été professeur adjoint au Département de chirurgie de l'Université de Montréal de 1971 à 1973. Il s'est joint au corps professoral de l'Université d'Ottawa en 1973, et il a occupé une chaire de professeur titulaire au Département de chirurgie de cet établissement. Il s'intéresse à la pratique clinique et à la recherche dans le domaine de la chirurgie orthopédique, et il a publié de nombreux ouvrages dans ce domaine. Il a agi à titre de consultant à l'Hôpital général de LaSalle de 1961 à 1973, à l'Hôpital de Verdun au Québec et à l'Hôpital St. Joseph de Maniwaki de 1973 à 1976 ainsi qu'à l'Hôpital général d'Ottawa de 1973 à 2003. Il a été chef de la Division de chirurgie orthopédique de l'Hôpital général d'Ottawa et chef de la Division de chirurgie orthopédique à l'Université d'Ottawa de 1976 à 1992. De 1992 à 1995, il a été président du Département de chirurgie de l'Université d'Ottawa, et il occupe maintenant une chaire de professeur émérite à cet établissement. Il enseigne présentement les étudiants du programme français de la Faculté de médecine, participe à de la recherche médicale subventionnée et agit à titre de consultant en orthopédie à Iqaluit, à Nunavut et à divers autres villages éloignés auxquels il rend visite trois fois par année. Le D<sup>r</sup> Uthhoff a été assesseur médical du Tribunal de 1997 à 2000.

Ce document de travail médical sera utile à toute personne en quête de renseignements généraux au sujet de la question médicale traitée. Il vise à donner un aperçu général d'un sujet médical que le Tribunal examine souvent dans les appels.

Ce document de travail médical est l'œuvre d'un expert reconnu dans le domaine, qui a été recommandé par les conseillers médicaux du Tribunal. Son auteur avait pour directive de présenter la connaissance médicale existant sur le sujet, le tout, en partant d'un point de vue équilibré. Les documents de travail médicaux ne font pas l'objet d'un examen par les pairs, et ils sont rédigés pour être compris par les personnes qui ne sont pas du métier.

Les documents de travail médicaux ne représentent pas nécessairement les vues du Tribunal. Les décideurs du Tribunal peuvent s'appuyer sur les renseignements contenus dans les documents de travail médicaux mais le Tribunal n'est pas lié par les opinions qui y sont exprimées. Toute décision du Tribunal doit s'appuyer sur les faits entourant le cas particulier visé. Les décideurs du Tribunal reconnaissent que les parties à un appel peuvent toujours s'appuyer sur un document de travail médical, s'en servir pour établir une distinction ou le contester à l'aide d'autres éléments de preuve. Voir *Kamara c. Ontario (Workplace Safety and Insurance Appeals Tribunal)* [2009] O.J. No. 2080 (Ont Div Court).

Traduction réalisée par les services de traduction certifiés retenus par le Tribunal : Martin Malette, M.A., trad. a. Membre de l'Association canadienne des réviseurs et traducteur agréé de l'Association des traducteurs et interprètes de l'Ontario.

CE DOCUMENT VISE À AIDER LES PERSONNES NON SPÉCIALISÉES  
EN MÉDECINE À MIEUX COMPRENDRE LES TROUBLES D'ÉPAULE.

## Introduction

Je pense qu'il convient en premier lieu de clarifier les termes utilisés dans le présent document de travail.

« LÉSION » s'entend « d'un dommage infligé à l'organisme par une force externe » (Dorland, Medical Dictionary). Il faut évidemment étayer un tel incident grave par des documents relatifs au jour et à l'heure exacts de sa survenance. La description de l'accident aide par ailleurs à comprendre le mécanisme de la lésion.

« TROUBLE » s'entend de la présence d'une maladie de nature chronique : ce terme ne décrit pas un symptôme, comme la douleur. Par exemple, la douleur est souvent le premier signe clinique de la tendinite calcifiante. Cependant, le dépôt de sels de calcium (phase de formation), lequel précède ce signe, n'est généralement pas douloureux. La douleur apparaît seulement quand la nature tente d'éliminer le dépôt et y parvient (phase de résorption). Par conséquent, on ne peut pas toujours interpréter la douleur comme étant le début d'un trouble. Le terme « trouble musculosquelettique » (TMS) en est venu à remplacer le terme « maladie musculosquelettique » (Wells, 1997). Parmi les TMS communs, aucun n'est causé uniquement par une exposition sur les lieux du travail. Certains facteurs physiques et sociaux sans rapport avec les lieux du travail doivent être pris en compte (National Research Council, 2001). Le même conseil déclare aussi que les TMS ne sont pas propres à une profession en particulier; ainsi, ils sont plus étroitement liés au genre d'activité qu'au genre de métier exercé. En d'autres mots, les troubles professionnels sont multifactoriels, et le travail y contribue, sans en être la cause exclusive (OMS, 1985).

Bernard (1997) a rédigé un document traitant expressément des troubles d'épaule de nature professionnelle (TMPE). Il utilise cinq critères pour évaluer les éléments de preuve relatifs à de tels troubles :

1. le degré d'association;
2. la relation temporelle;
3. la régularité de l'association;
4. la cohérence des éléments de preuve;
5. la relation entre l'exposition et la réponse.

Il déclare que le risque de TMPE est lié au maintien de postures d'épaules particulières, comme de tenir un outil en effectuant du travail au-dessus de la

tête. Il précise en outre que l'angle d'une telle posture doit être supérieure à 60 degrés de flexion (élévation vers l'avant) ou d'abduction.

## Anatomie de l'épaule

### A. Os (Figure 1)

L'épaule se compose de trois os.

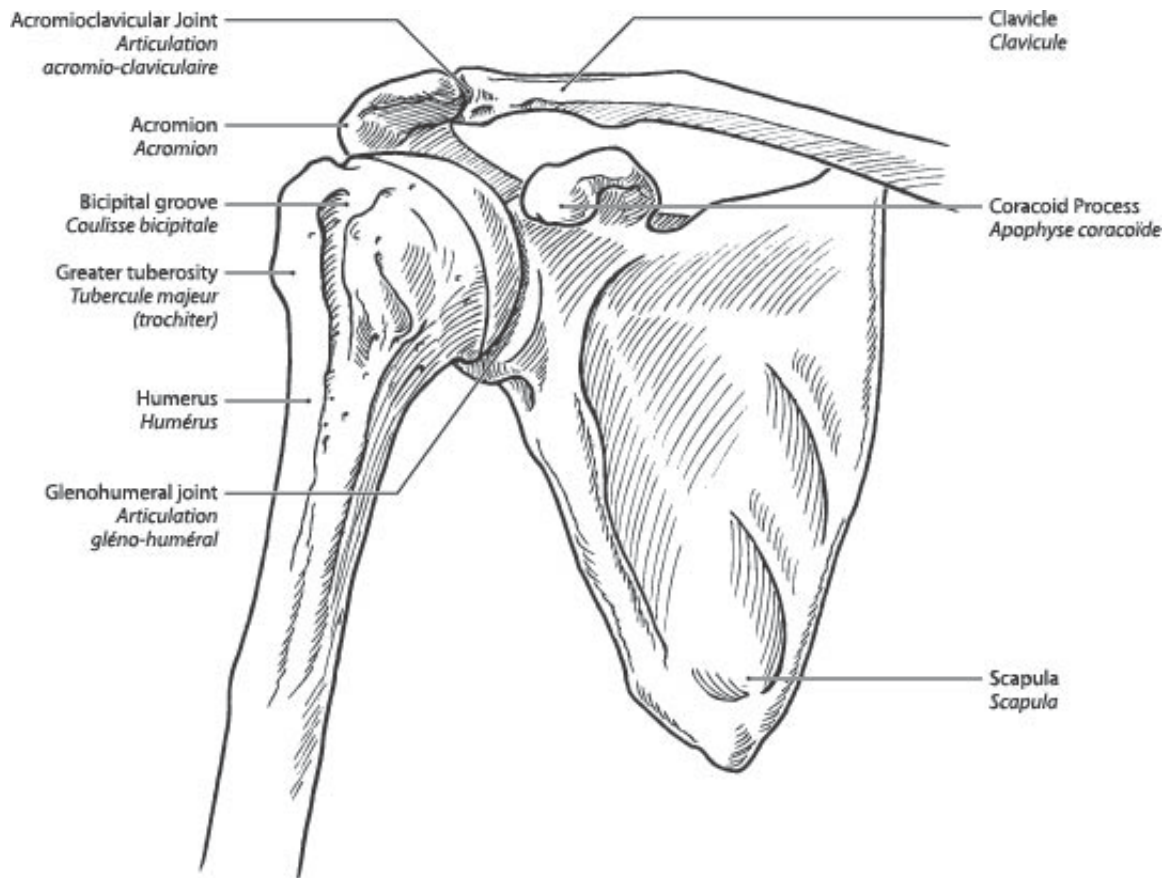
1. La **clavicule** est située sur la face antérieure du corps, à la base du cou.
2. L'**humérus** est situé à la partie supérieure du bras. Cet os relie l'épaule au coude.
3. L'**omoplate** est située à l'arrière de la cage thoracique. À l'endroit où elle atteint la région de l'épaule, l'omoplate possède deux apophyses (des prolongements) (a et b) et deux surfaces de **cartilage articulaire** (le cartilage articulaire est une surface lisse, luisante et blanche) (c et d).
  - a. L'**acromion** est situé au sommet de l'épaule.
  - b. L'**apophyse coracoïde** est située devant l'épaule.
  - c. La **cavité glénoïde** permet l'articulation avec la tête de l'humérus, l'os de la partie supérieure du bras.
  - d. Le **cartilage articulaire acromial** permet l'articulation avec la clavicule.

### B. Articulations (Figure 1)

Les principaux mouvements de l'épaule se produisent à trois niveaux :

1. L'articulation située entre l'omoplate et l'os de la partie supérieure du bras porte le nom d'**articulation gléno-humérale**. Lors d'une perte de contact entre ces os, un patient dira qu'il s'est déboîté l'épaule alors qu'un médecin parlera d'une **dislocation de l'épaule**. Lors d'une perte de contact seulement partielle, un médecin parlera de **subluxation**. La dislocation et la subluxation peuvent se produire dans différentes directions; le plus souvent, le déplacement se produit vers l'avant, et il s'agit alors d'une dislocation **antérieure (Figure 2)**. Quand l'articulation de l'épaule se disloque plus d'une fois, on parlera de dislocation récidivante. Il faut une force considérable pour déloger cette articulation la première fois, alors qu'une force minimale peut suffire pour occasionner des dislocations ultérieures. Certaines personnes peuvent se disloquer

l'épaule à volonté, un phénomène appelé dislocation volontaire ou habituelle, évidemment sans antécédents de lésion.



**Bones of the shoulder**  
**Les os de l'épaule**

**Figure 1**

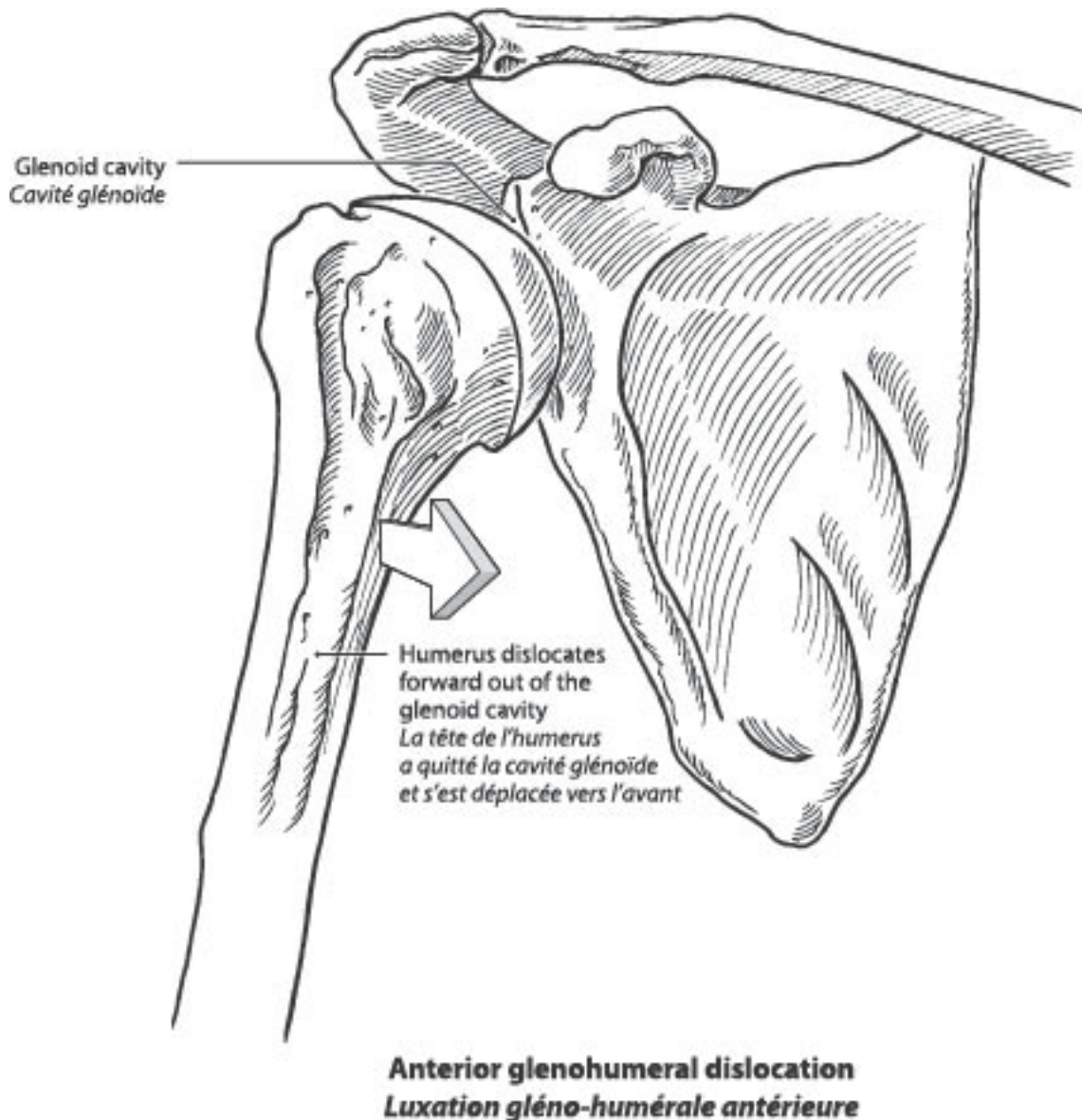


Figure 2

2. Un mouvement se produit aussi entre l'omoplate et la cage thoracique (le mouvement **scapulo-thoracique**). Il n'y a pas d'articulation à ce niveau. Il y a plutôt un mouvement de glissement entre les deux os avoisinants recouverts de muscle.
3. Le mouvement scapulo-thoracique s'accompagne aussi d'un mouvement entre l'omoplate et la clavicule (à l'articulation **acromio-claviculaire**). Comme je l'ai déjà indiqué, l'acromion est une partie de l'omoplate faisant en quelque sorte fonction de toit pour la tête de l'humérus (la partie supérieure de l'humérus). Quand la clavicule perd son contact articulaire

avec l'acromion, le patient dira qu'il s'est séparé les épaules alors qu'un médecin parlera d'une **dislocation acromio-claviculaire (Figure 3)**. Il peut aussi se produire une subluxation, ou dislocation partielle.

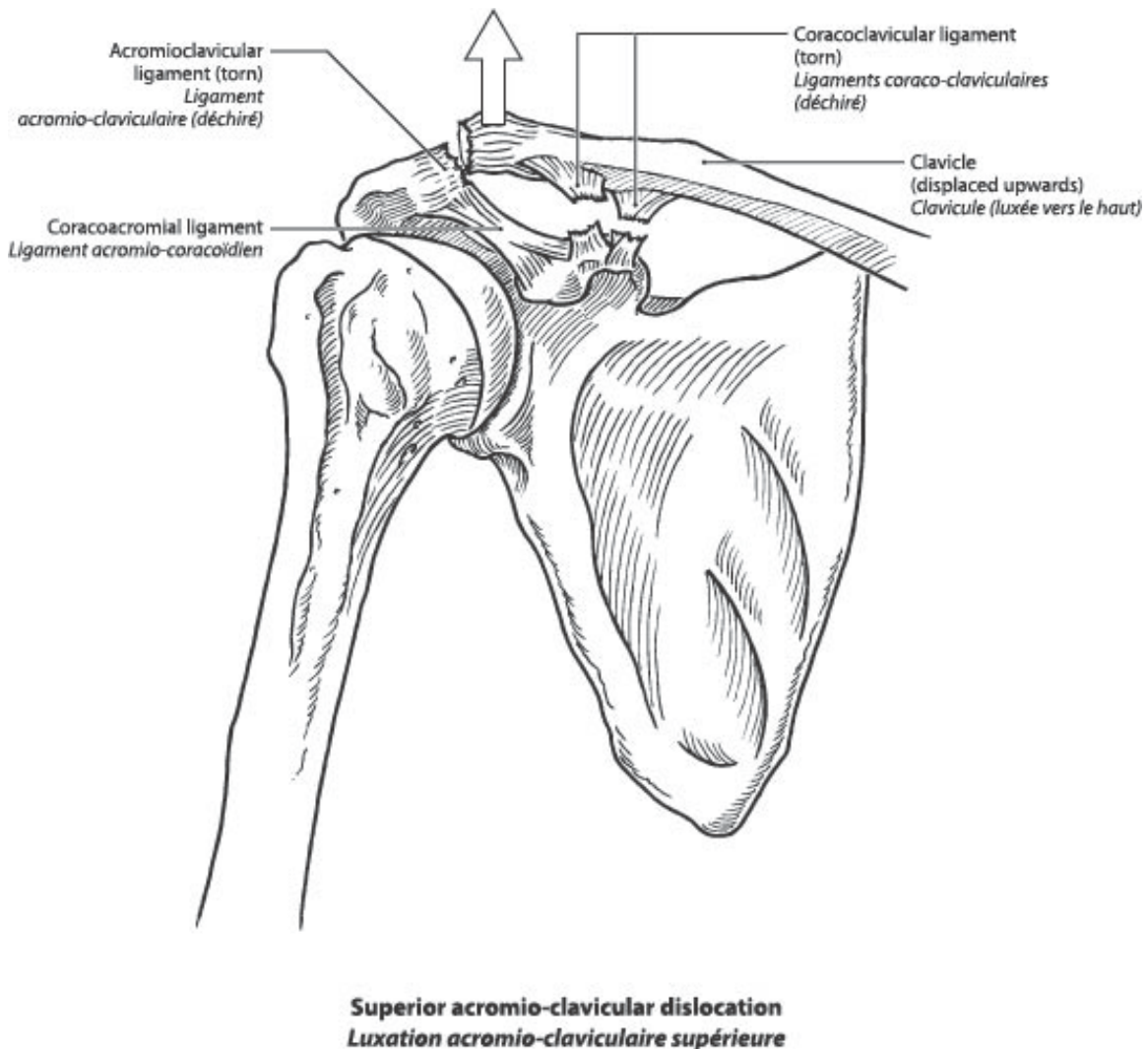


Figure 3

### C. Capsule et ligaments (Figure 4)

Au niveau de toute articulation, les os sont retenus ensemble par une couche de tissu (la capsule) et par des faisceaux forts (les ligaments). La couche la plus profonde de la capsule est revêtue d'une couche de cellules, appelée synovium, qui produit le liquide articulaire. Les os recouverts de cartilage articulaire et la capsule forment la cavité articulaire. La capsule est attachée à la cavité glénoïde et à la tête de l'humérus. La jonction entre la capsule et la cavité glénoïde est formée par un tissu fibrocartilagineux, le bourrelet. Il

convient de noter que le bourrelet est dépourvu de vaisseaux sanguins. Les os concernés sont la cavité glénoïde, une partie de l'omoplate et la tête de l'humérus. La capsule rend l'articulation étanche, empêchant le liquide articulaire de s'échapper. Le liquide articulaire assure la lubrification de l'articulation ainsi que la nutrition des cellules du cartilage articulaire. Quand la quantité de liquide articulaire augmente, un médecin parlera d'**épanchement**. Cet état pathologique s'accompagne souvent d'une inflammation de la couche la plus profonde de la capsule, connue comme une **synovite**.

Les ligaments jouent le rôle de brides arrimant l'articulation. À l'articulation entre l'omoplate et l'humérus, les ligaments antérieurs (**gléno-huméraux**) sont parmi les plus importants. La dislocation de l'épaule suppose l'arrachement des ligaments et le déchirement de la capsule. Les cliniciens parlent de lésion de Bankart quand cette déchirure se produit au niveau du bourrelet, le site où la capsule s'insère dans la face antérieure de la cavité glénoïde. Comme le bourrelet est avasculaire (dépourvu de vaisseaux sanguins), une telle déchirure ne peut pas guérir. Si ces structures ne guérissent pas après une première dislocation et s'il reste un trou dans la capsule, l'épaule pourra se disloquer à nouveau avec peu d'effort. Dans de telles circonstances, il faudra opérer pour fermer la brèche et rétablir la tension initiale des ligaments et de la capsule. De nombreux épisodes de dislocation récidivante peuvent être à l'origine d'une **arthrite** : la surface glissante lisse des os opposés (cartilage articulaire) devient rugueuse et irrégulière, parfois à tel point qu'il y a perte de zones entières de cartilage articulaire et que l'os sous-jacent est laissé à nu. Une luxation produit parfois une encoche sur la tête de l'humérus, ce qui porte le nom de lésion de Hill-Sachs.

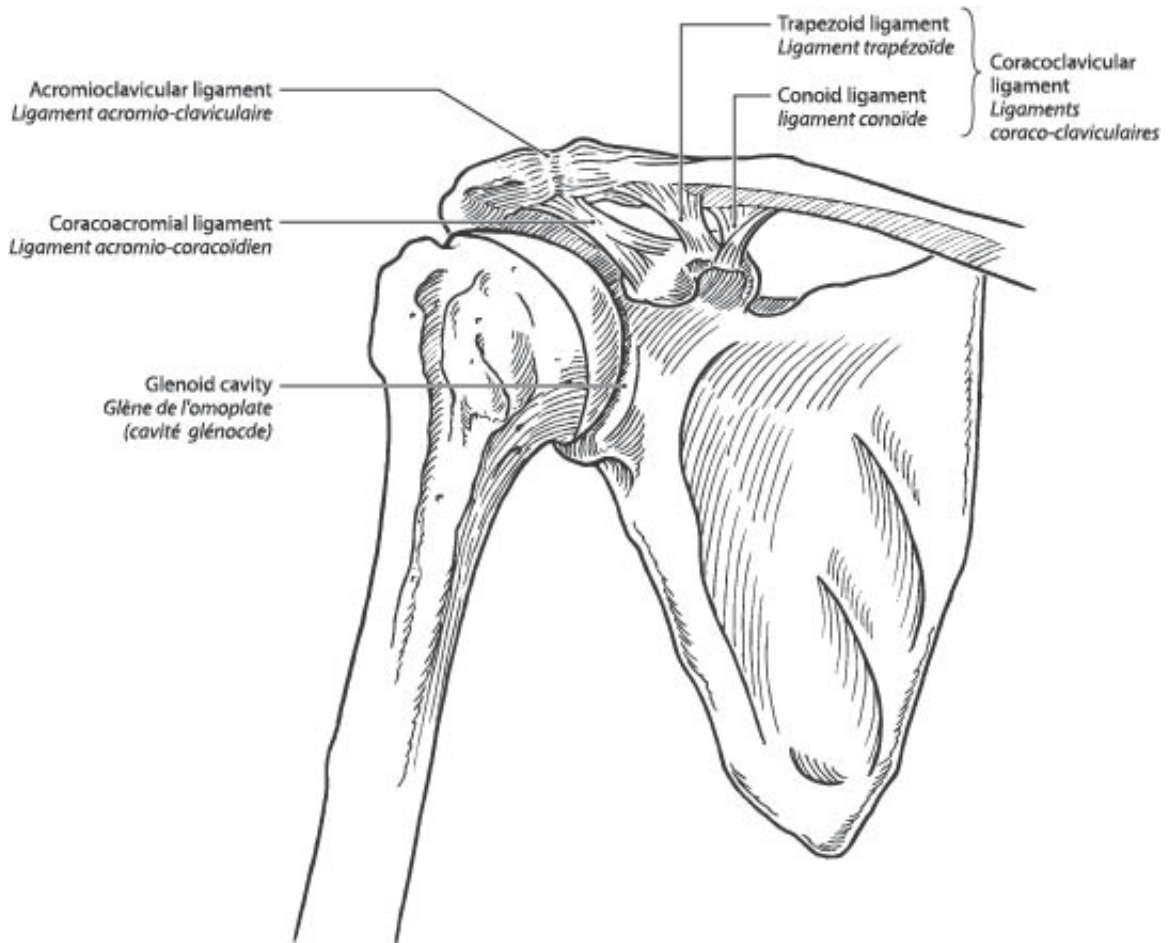
Comme le cartilage articulaire ne renferme pas de calcium à l'instar des os, il n'apparaît pas sur les radiographies simples. On verra plutôt un espace apparent entre les os sur les films radiographiques. Quand le cartilage articulaire s'use et s'amincit, les os se rapprochent l'un de l'autre, et on parle alors de pincement de l'interligne articulaire, ce qui est un signe manifeste d'arthrite. L'interligne articulaire peut se définir comme étant la distance séparant deux os au niveau d'une articulation telle qu'elle est vue sur des films radiographiques simples.

Une séparation des épaules, ou luxation **acromio-claviculaire (Figure 3)**, suppose la déchirure de ligaments, soit des ligaments renforçant la capsule, soit du ligament maintenant en place la clavicule sur l'omoplate (ligament coraco-claviculaire). Ce dernier n'est pas situé au niveau de l'articulation acromio-claviculaire mais plutôt à un niveau plus médian, entre la partie moyenne de la clavicule et l'apophyse coracoïde. Pour maintenir la clavicule en position normale après une dislocation, il faut opérer, car les deux faces plates opposées de l'articulation empêchent le maintien de la réduction. Cela est contraire à une dislocation gléno-humérale, laquelle est stable après une

réduction. La réduction est la manœuvre visant à rétablir la relation anatomique normale des composantes de l'articulation. Heureusement, les subluxations acromio-claviculaires non réduites sont souvent bien tolérées. Par contre, les dislocations gléno-humérales non réduites nécessitent des soins chirurgicaux.

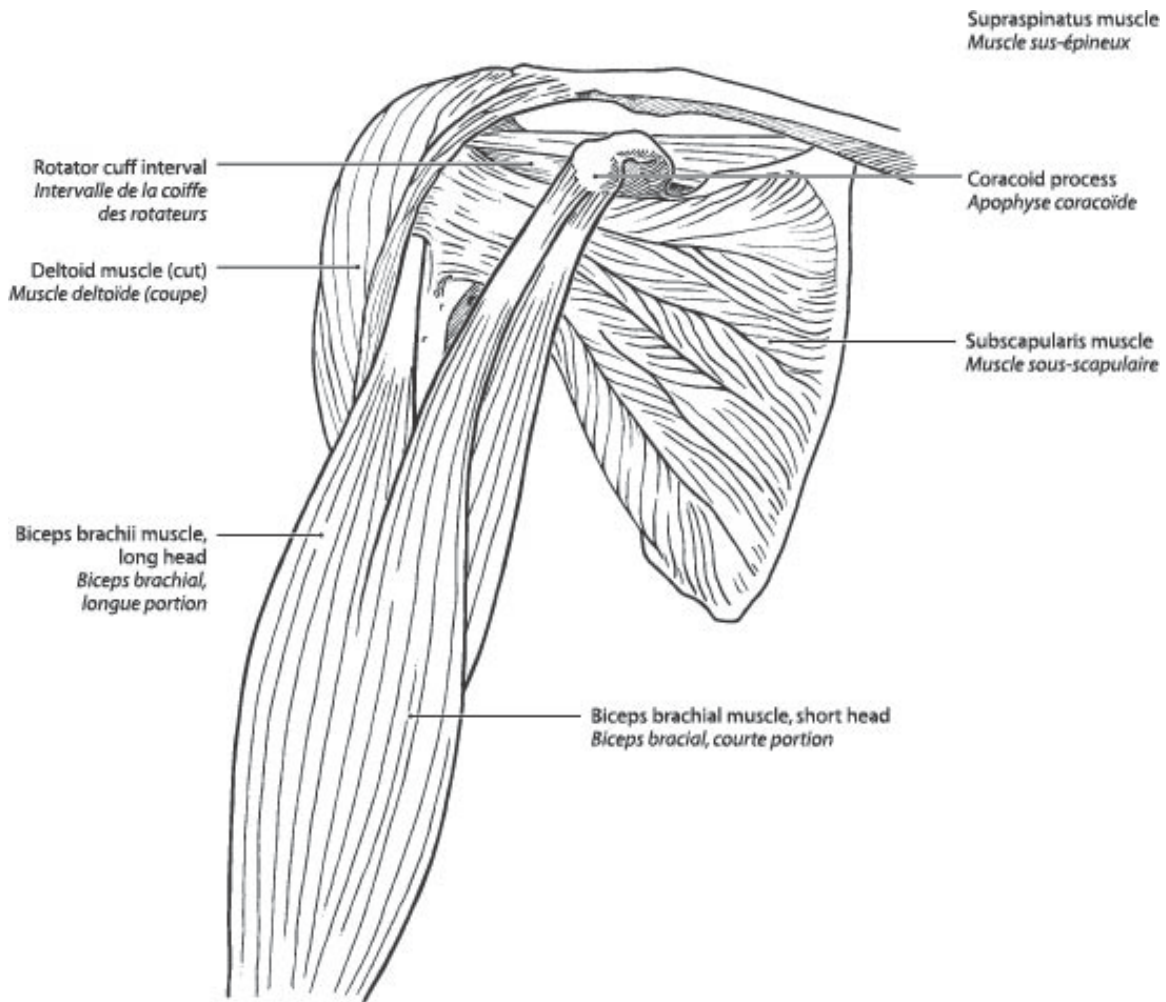
Il nous reste à mentionner un autre ligament : le ligament **acromio-coracoïdien (Figure 4)**. Celui-ci va de l'acromion à l'apophyse coracoïde (les deux font partie de l'omoplate). L'acromion, le ligament acromio-coracoïdien et l'apophyse coracoïde forment l'arcade coraco-acromiale, la structure qui recouvre la tête de l'humérus. Entre l'arcade et la tête de l'humérus se trouvent les tendons de la coiffe des rotateurs (**Figure 5**). La zone occupée par tous ces éléments - c'est-à-dire l'arcade acromiale, la coiffe des rotateurs et la tête de l'humérus - joue un rôle dans le **conflit sous-acromial**.

L'examineur peut mesurer l'amplitude articulaire sans l'aide de la personne examinée en produisant des mouvements passifs. Dans des circonstances normales, seuls la capsule et les ligaments, ainsi que la configuration de l'articulation, limitent l'amplitude articulaire passive. Les mouvements accomplis par la personne examinée s'appellent des mouvements actifs. L'étendue de la mobilité porte le nom d'amplitude articulaire (AA); en général, on fait une distinction entre l'AA active et passive.



Ligaments of the shoulder  
*Ligaments de l'épaule*

Figure 4



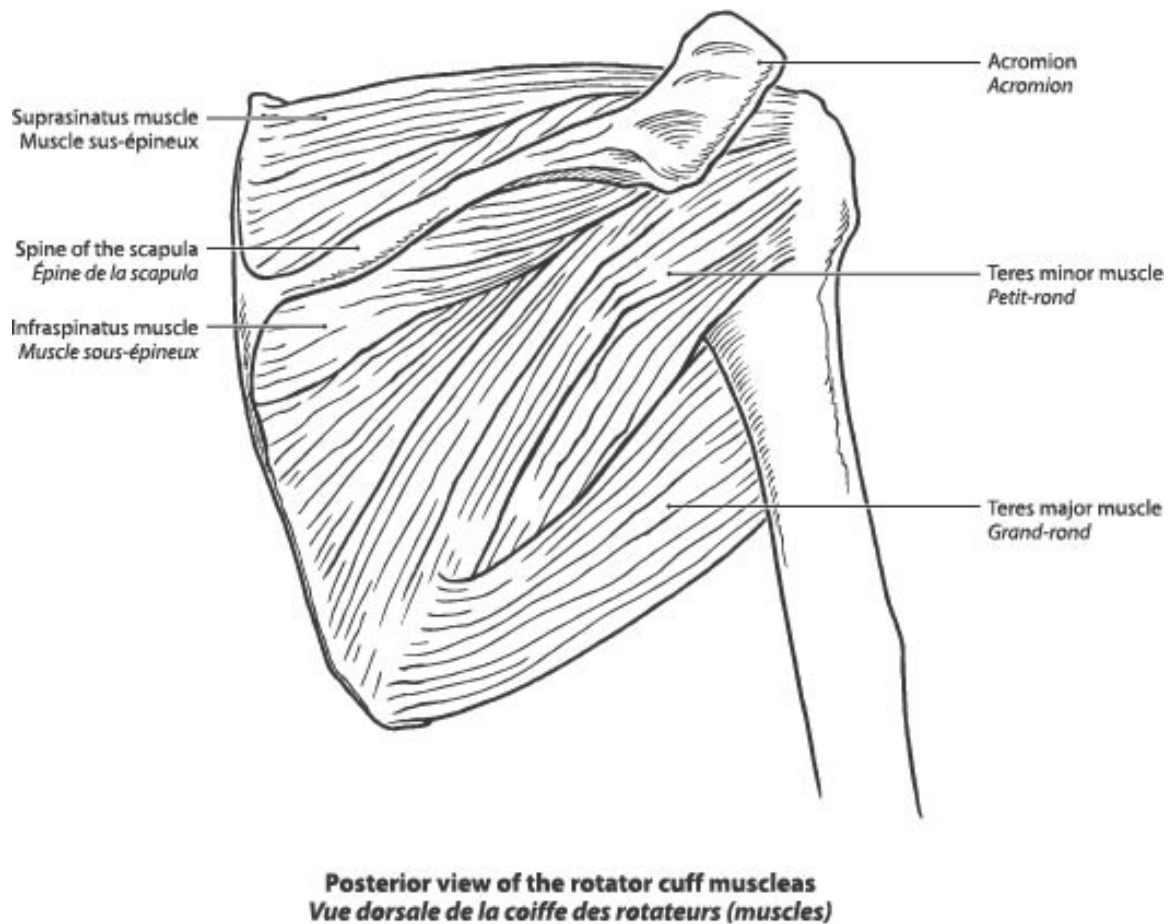
Anterior view of the muscles of the shoulder  
*Vue de face des muscles de l'épaule*

Figure 5

#### D. Muscles et tendons (Figures 5 et 6)

Les mouvements actifs, contrairement aux mouvements passifs, nécessitent l'action des muscles de la personne examinée. Au cours des tests visant à mesurer l'amplitude articulaire active, l'examineur peut évaluer le fonctionnement et la force musculaires. Cela nécessite évidemment la collaboration de la personne examinée. Pour mesurer la force musculaire, on fait souvent appel à des mouvements actifs contre résistance. La douleur provoquée par le mouvement peut être un des facteurs expliquant une amplitude articulaire active et passive réduite. La réticence de la personne

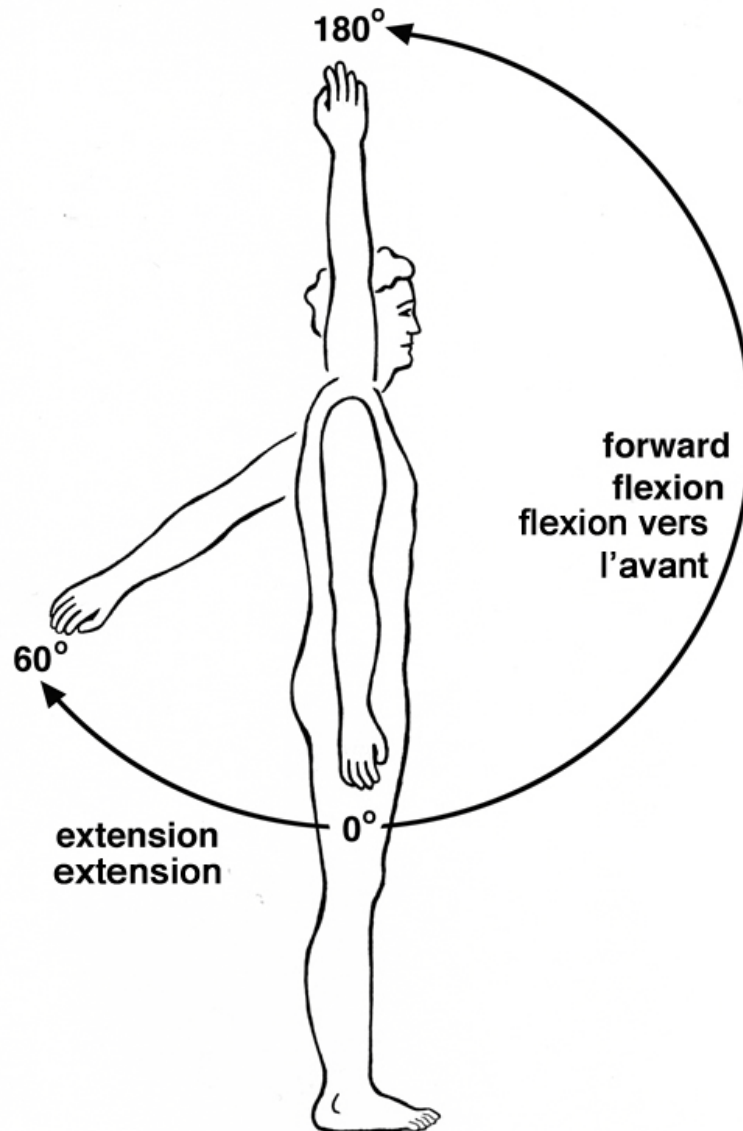
examinée à révéler exactement l'étendue de sa mobilité peut être un autre facteur.



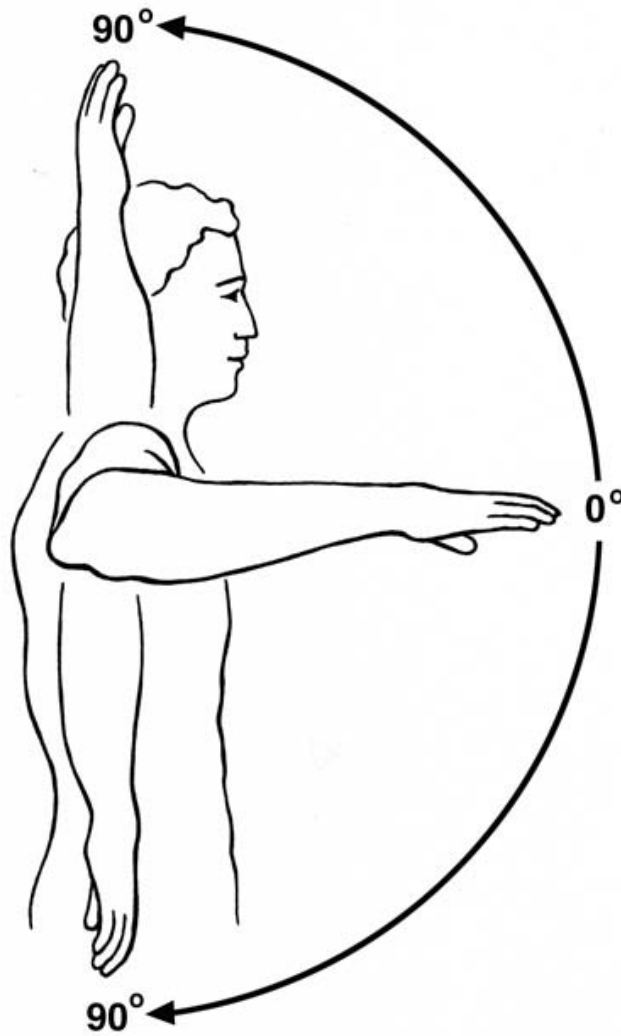
**Figure 6**

Le muscle est un tissu charnu que le corps utilise pour mouvoir une articulation. Une contraction musculaire active est nécessaire pour provoquer un tel mouvement au cours duquel l'articulation fait fonction de charnière. Dans certaines régions, le muscle parcourt toute la distance entre son point d'origine sur un os et son insertion sur l'autre en traversant une articulation en cours de route. Dans d'autres régions, il y a une **unité muscle-tendon** dont les muscles prennent naissance dans un os, continuent ensuite sous forme de tendon, lequel s'insère à son tour dans l'autre os, à nouveau après avoir traversé au moins une articulation. Mentionnons à titre d'exemple, un tendon fléchisseur digital, dans quel cas le muscle se situe à l'avant-bras et continue au niveau du poignet sous forme de tendon traversant la main pour s'insérer dans un doigt.

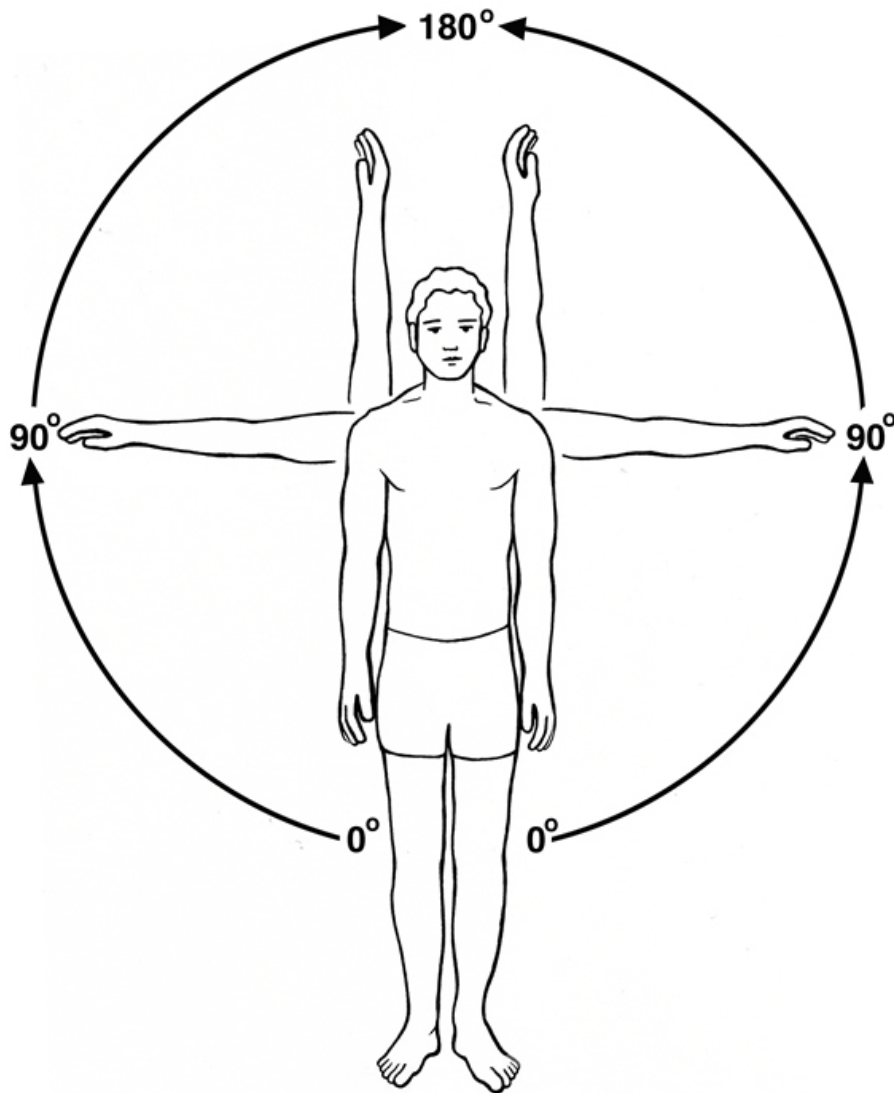
Au niveau de l'épaule, les contractions musculaires permettent l'inclinaison vers l'avant (**flexion**), le mouvement vers l'arrière (**extension**) (**Figure 9**), la rotation (**rotation** externe ou la rotation interne) (**Figure 10**) ainsi que des mouvements s'approchant du corps (**adduction**) ou s'éloignant du corps (**abduction**) (**Figure 11**).



**Figure 9 - Flexion and Extention**  
Flexion et extension



**Figure 10 - Internal and External Rotation**  
Rotation interne et externe



**Figure 11 - Abduction  
Abduction**

À l'**articulation gléno-humérale** (entre l'humérus et l'omoplate), il y a des groupes de muscles profonds et des groupes de muscles plus superficiels (directement sous la peau). Le groupe de muscles profonds est constitué des muscles suivants : le **sous-scapulaire** à l'avant, le **sus-épineux** au sommet et les **sous-épineux** et **petit rond** derrière la tête de l'humérus. Leurs prolongements tendineux forment un capuchon au-dessus la tête de l'humérus, la **coiffe des rotateurs**. L'intervalle de la coiffe des rotateurs se situe entre les tendons du muscle sus-épineux et du muscle sous-scapulaire. La principale fonction de ces quatre muscles est de stabiliser la tête de l'humérus dans l'articulation gléno-humérale. Leur deuxième fonction est le mouvement actif. Le muscle sous-scapulaire permet de rapprocher le bras du

corps (rotation interne), le muscle sus-épineux éloigne le bras du corps (abduction) alors que le muscle sous-épineux et le muscle petit rond permettent d'éloigner le bras du corps (rotation externe). Les tendons de la coiffe des rotateurs peuvent se déchirer par suite d'une lésion grave quand la force externe est supérieure à la force d'un tendon sain (personnes jeunes). Dans un tel cas, il y a souvent avulsion d'un morceau d'os (soit un arrachement par la force) à partir de la grosse tubérosité de la tête de l'humérus et avulsion du tendon. La grosse tubérosité et la petite tubérosité sont des saillies osseuses de la tête de l'humérus qui sont situées à l'extérieur de l'articulation gléno-humérale (extra-articulaires).

Dans le type le plus courant de rupture de la coiffe des rotateurs, la déchirure (**Figure 7**) se produit par suite d'une force externe modérée chez les personnes plus âgées, par exemple en soulevant des objets. L'effort provoque la déchirure d'un tendon de la coiffe à son point d'insertion dans l'os. Ce site est affaibli par des changements dus au vieillissement et peut-être de l'activité (personnes d'âge moyen ou plus âgées), ceux-ci étant déjà présents au moment de l'incident. L'incidence des déchirures de la coiffe des rotateurs liées au vieillissement augmente avec l'âge au point où la déchirure peut se produire en l'absence d'antécédents de lésion. Cette situation doit être considérée comme un trouble plutôt que comme une lésion. À la suite d'une déchirure, les mouvements actifs sont restreints, voire impossibles, par suite de l'interruption de la continuité entre le point d'origine et le point d'insertion de l'unité muscle-tendon-os. Étant donné que le tendon du muscle sus-épineux est habituellement touché, cela porte atteinte aux mouvements d'abduction. Le sujet est incapable de se tenir le bras tendu dans une position de 90 degrés par rapport au corps (abduction). Quand il y a déchirure du muscle sous-épineux, la rotation externe est affaiblie, alors que quand il y a endommagement du muscle sous-scapulaire, c'est la rotation interne qui est affectée.

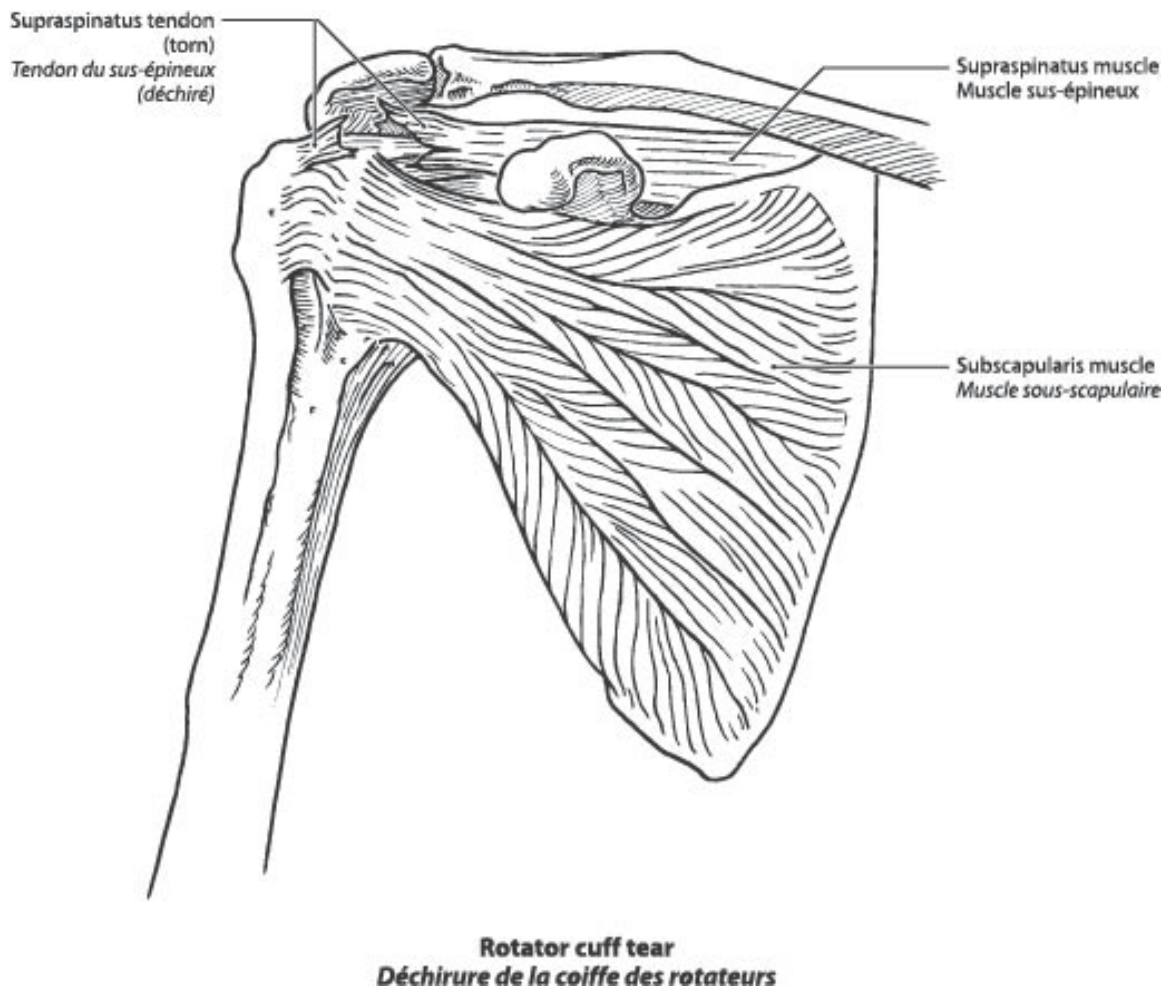


Figure 7

Une autre structure profonde est le **muscle long biceps**, lequel produit la flexion de l'épaule et la flexion du coude (ce muscle traverse deux articulations). La portion longue du biceps brachial prend son origine à l'omoplate, à l'intérieur de l'articulation gléno-humérale. Il passe ensuite un espace entre les tendons des muscles sous-scapulaire et sus-épineux et se glisse par une fente entre deux saillies osseuses de la tête de l'humérus (**petite tubérosité et grosse tubérosité**). Il se joint ensuite à la portion courte du biceps, laquelle a son point d'insertion sur l'apophyse coracoïde (biceps = deux têtes). Le biceps s'insère dans l'un des deux os de l'avant-bras, le radius. Au niveau de l'épaule, il a pour fonction de faire avancer le bras et, au niveau du coude, de faire plier l'avant-bras. La déchirure de la portion longue du biceps (**Figure 8**), qui survient souvent chez des patients présentant une rupture dégénérative de la coiffe de rotateurs, survient généralement sans traumatisme important. Le biceps raccourcit donc et devient plus proéminent (plus épais) à l'avant du haut du bras. Cela entraîne

bien sûr un affaiblissement de la flexion du coude. Je tiens à répéter qu'une déchirure est la conséquence d'un trouble et non d'une lésion.

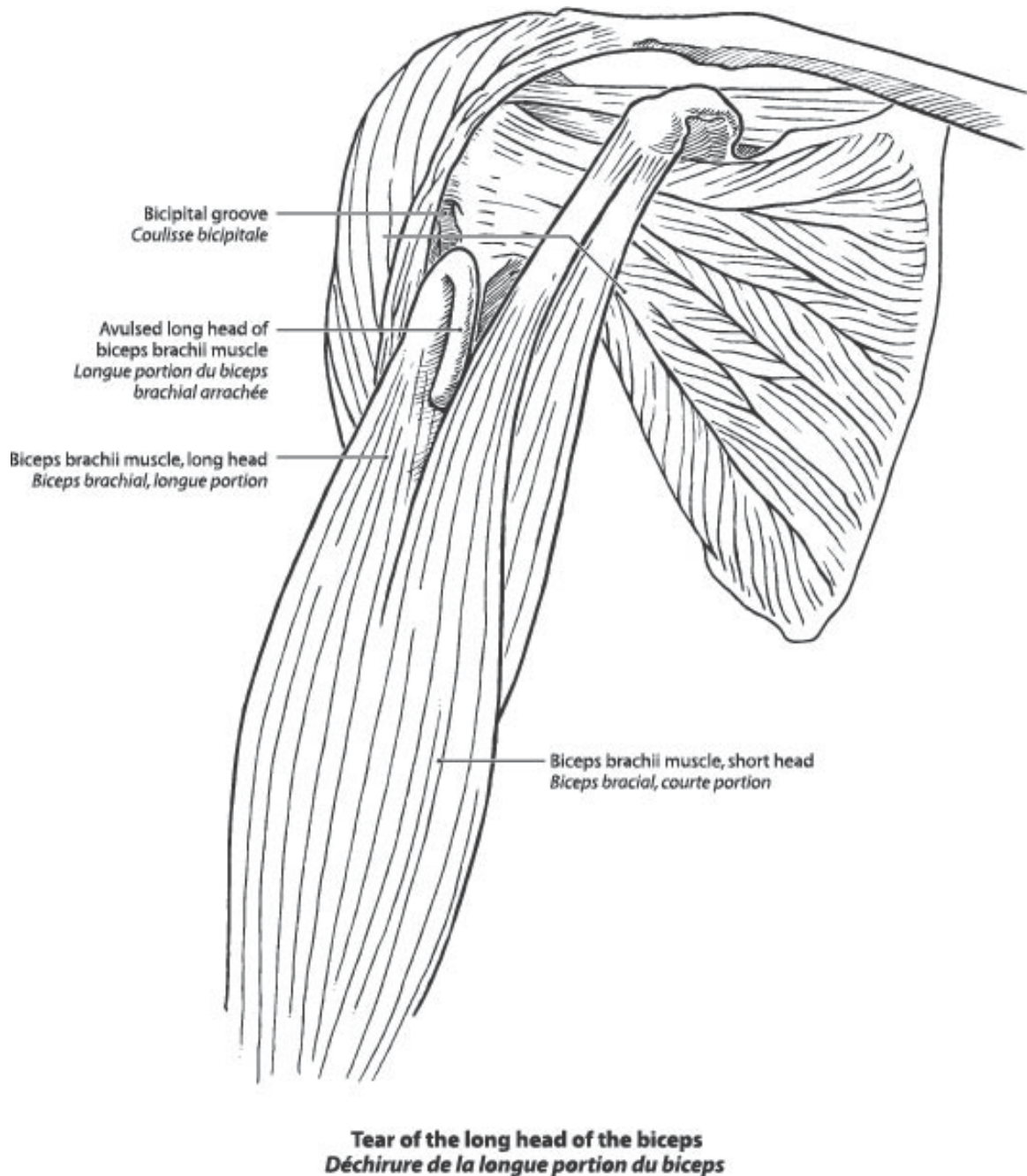


Figure 8

Le muscle superficiel qui recouvre toute l'épaule s'appelle le **muscle deltoïde**. Du point de vue de l'activité fonctionnelle, les médecins distinguent entre les parties antérieure, moyenne et postérieure. Ces parties contribuent

respectivement à l'élévation antérieure (**flexion**), au déplacement du bras s'éloignant du corps (**abduction**) et à la poussée du bras vers l'arrière (**extension**). La paralysie provoque une invalidité fonctionnelle. Les déchirures sont inconnues. Au cours d'une chirurgie à l'épaule, le muscle est parfois détaché de son insertion osseuse. Quand les sutures ne sont pas assez fortes ou ne parviennent pas à maintenir le muscle sur l'os pendant la période de guérison, le muscle ne se rattache pas à l'os, un espace subsiste entre le muscle et l'os (**déhiscence**), ce qui entraîne une perte fonctionnelle considérable.

## E. Bourses

**Les bourses** sont des sacs plats renfermant de petites quantités de fluide. Elles permettent un glissement entre deux structures avoisinantes. Pendant les mouvements, la tête de l'humérus, recouverte des tendons de la coiffe des rotateurs, glisse contre l'arcade coraco-acromiale. La douceur de glissement est rendue possible grâce à la **bourse séreuse sous-acromiale**, un sac étroit, mais long, rempli d'une petite quantité de liquide lubrifiant (liquide synovial). Elle s'étend également sous le muscle deltoïde, et cette dernière partie s'appelle la **bourse séreuse sous-deltoïdienne**. Dans des circonstances normales, la bourse séreuse sous-acromiale ne communique pas avec la cavité articulaire gléno-humérale. Un tel phénomène se produit toutefois après une déchirure complète de la coiffe des rotateurs. Quand la quantité de liquide augmente, on parle d'épanchement, un phénomène souvent accompagné d'un épaissement de la paroi de la bourse désigné sous le nom de **bursite**. La bursite se produit toujours en réaction à une autre pathologie. La bursite doit donc être considérée comme un état secondaire, l'état pathologique primaire étant une pathologie de la coiffe des rotateurs ou de l'arcade coraco-acromiale, comme les épines (ostéophytes). On appelle souvent conflit sous-acromial la compression du contenu de l'espace entre l'arcade coraco-acromiale et la tête de l'humérus. Il est dommage que certains médecins aient recours au diagnostic de bursite pour désigner un trouble douloureux de l'épaule au sujet duquel ils sont incapables de poser un diagnostic précis.

À l'avant de la tête de l'humérus, il y a aussi un mouvement de glissement entre le tendon sous-scapulaire et la capsule sous-jacente. C'est dans cet espace que l'on retrouve la bourse sous-scapulaire. Il existe toujours une communication entre cette bourse et la cavité de l'articulation. On peut examiner tant l'articulation gléno-humérale que la bourse séreuse sous-acromiale à l'aide d'un arthroscopie.

## Maladies et invalidité de l'épaule

### A. Bursite

La bursite de l'épaule est une maladie et désigne habituellement l'inflammation de la bourse séreuse sous-acromiale/sous-deltaïdienne. Les parois d'une bourse sont épaissies, et il y a augmentation de la quantité de liquide dans la bourse. La bursite survient presque toujours en réaction à une irritation provoquée par des structures avoisinantes. Une irritation de la bourse peut être provoquée par une excroissance osseuse (épine de l'acromion ou ostéophytes provenant d'une articulation acromio-claviculaire arthritique) ou bien par un tendon épaissi ou partiellement déchiré de la coiffe des rotateurs. Sauf dans les cas de polyarthrite rhumatoïde, la bursite ne peut jamais constituer un diagnostic primaire ou autonome. La bursite est toujours secondaire à une maladie sous-jacente. Un diagnostic de bursite comme trouble médical relié au travail est inacceptable.

### B. Tendinite – un trouble médical

Au sens strict, ce terme désigne l'inflammation d'un tendon. Cependant, l'examen microscopique d'un échantillon prélevé par biopsie révèle rarement la présence de cellules inflammatoires. Ce trouble se caractérise plutôt par d'autres changements tendineux, habituellement dégénératifs, qui entraînent un épaississement du tendon. Le diagnostic de tendinite repose souvent sur un examen clinique. Il arrive malheureusement trop souvent que des examens supplémentaires révèlent une déchirure incomplète d'un tendon de la coiffe. Je crois donc que le diagnostic de tendinite ne devrait être que provisoire, en attendant des examens plus détaillés (échographie, IRM ou même arthroscopie diagnostique) pouvant exclure la possibilité de déchirures partielles.

### C. Conflit sous-acromial

Le conflit sous-acromial est provoqué par la compression du contenu de l'espace longé d'un côté par l'arcade coraco-acromial et de l'autre par la tête de l'humérus. Ces deux structures sont visibles sur les radiographies simples. Le contenu de cet espace consiste en tissus mous, à savoir la coiffe des rotateurs, en particulier le tendon sus-épineux et la bourse séreuse sous-acromiale. La compression de ces tissus dans un espace rigide peut avoir deux causes :

1. un épaississement du contenu, c'est-à-dire la tuméfaction du tendon (tendinite) ou la tuméfaction de la bourse (bursite);
2. une réduction de l'espace, principalement provoquée par des excroissances osseuses comme les épines acromiales, les

ostéophytes de l'articulation acromio-claviculaire et les ostéophytes de la tête de l'humérus.

Un syndrome étant défini comme « un ensemble de symptômes qui se manifestent simultanément » (Dorland, Medical Dictionary), les changements pathologiques qui entraînent la compression doivent être clairement décrits. Un symptôme étant un signe subjectif d'une maladie ou de l'état d'un patient (Dorland, Medical Dictionary), le conflit sous-acromial ne peut être accepté comme diagnostic autonome, et la ou les causes de ce trouble doivent être citées.

La douleur causée par le conflit sous-acromial est généralement aggravée par la rotation interne et la flexion (élévation antérieure) de l'articulation gléno-humérale.

On prétend parfois que l'usure associée à un conflit peut provoquer une rupture de la coiffe des rotateurs. Il s'agit là d'une exception. Dans la plupart des cas, le tendon est le site de la maladie d'origine et c'est l'affaiblissement structural du tendon qui mène à une déchirure; le conflit qui en découle aggravera la situation. En fait, les excroissances de l'acromion (épines osseuses) résultent d'une pression continue d'un tendon épaissi contre l'arcade acromiale. Il est important de le noter, car on prétend souvent que les épines entraînent une tendinite; les épines peuvent aggraver une tendinite existante. Des processus dégénératifs à l'intérieur de la coiffe des rotateurs peuvent être aggravés par les activités manuelles répétitives au niveau des épaules ou plus haut ou par le maniement d'outils vibrants. De telles activités, quand elles sont effectuées de façon répétée pendant des mois ou des années, pourraient aussi avoir un effet sur l'articulation acromio-claviculaire, ce qui entraînerait une dégénérescence de l'articulation et la formation d'ostéophytes. Le conflit touche aussi bien les hommes que les femmes. Il peut commencer de façon précoce (vers l'âge de 20 ans), notamment chez les athlètes. Le conflit peut survenir spontanément chez les personnes plus âgées (ayant entre 50 et 60 ans).

#### **Existe-t-il un lien entre une lésion isolée et les troubles récurrents de l'épaule et le conflit sous-acromial?**

Je ne pense pas qu'une lésion isolée puisse déclencher un conflit sous-acromial. Toutefois, les épisodes récurrents, et d'autant plus le travail répétitif ou les activités sportives, peuvent entraîner un conflit (un trouble), habituellement par suite de l'usure des tendons de la coiffe des rotateurs.

#### **D. Déchirure de la coiffe des rotateurs (figure 7)**

Comme je l'ai déjà indiqué, un traumatisme aigu grave peut occasionner une déchirure, particulièrement chez les personnes plus jeunes. Dans un tel cas, un morceau d'os provenant de la tête de l'humérus (grosse tubérosité) est

habituellement arraché en même temps que le tendon. Il convient évidemment alors de parler d'une lésion. Comme je l'ai indiqué ci-dessus, chez les personnes d'âge moyen ou plus âgées, des changements à l'intérieur du tendon (changements dégénératifs) rendent le tendon plus faible, à un point tel que la déchirure peut être provoquée par un traumatisme minime ou sans traumatisme. Dans un tel cas, il s'agit d'une lésion chronique, c'est-à-dire d'un trouble. Un travail nécessitant l'usage répétitif ou prolongé des bras au-dessus du niveau des épaules (soit en flexion, soit en abduction) peut accélérer le processus de tendinite dégénérative et peut ainsi prédisposer à des déchirures (liées au travail). Les petites déchirures peuvent ne pas causer de symptômes. Les déchirures plus importantes provoquent une faiblesse et causent généralement de la douleur, particulièrement à l'abduction. Les symptômes empirent habituellement quand le patient tente de lever le bras en l'éloignant du corps alors que la faiblesse est souvent ressentie lorsque le patient effectue des activités avec le bras au niveau des épaules ou au-dessus du niveau des épaules. Le sujet doit souvent changer de travail. Bien que la déchirure dégénérative de la coiffe des rotateurs aux deux épaules ne soit pas rare, les symptômes se manifestent rarement en même temps.

**Existe-t-il un lien entre une lésion isolée ou les traumatismes récurrents et une déchirure partielle ou complète de la coiffe des rotateurs?**

Il existe manifestement un lien étroit. Cependant, comme la plupart des déchirures partielles ou complètes surviennent chez des personnes d'âge moyen ou plus âgées, elles doivent résulter en partie de changements dégénératifs préexistants entraînant une faiblesse de tension dans le tendon. Comme je l'ai déjà indiqué, certains mouvements répétitifs au travail peuvent accélérer la survenue de changements dégénératifs. Cela soulève la question de l'importance des troubles préexistants, lesquels peuvent être reliés à l'activité chez certains travailleurs. Il existe donc une étroite corrélation entre un trouble de l'épaule et une déchirure partielle ou complète.

Même après une réparation très réussie d'une rupture de la coiffe des rotateurs, on ne peut pas s'attendre à un rétablissement complet de la fonction ou de la force chez un travailleur d'âge moyen ou plus âgé.

**E. Tendinite calcifique, aussi connue sous le nom de tendinite calcifiante**

Ce trouble n'est ni causé par le travail, ni aggravé par une activité particulière quelconque. Il touche plus souvent les femmes que les hommes. Des dépôts calcifiques dans l'épaule opposée surviennent chez jusqu'à 40 % des patients. La tendinite calcifique ne peut pas être attribuée à des facteurs associés au travail. L'épaississement du tendon causé par les dépôts calcifiques mène souvent à un conflit sous-acromial.

## **F. Dislocation récidivante de l'épaule (Figure 2)**

Cette question a déjà été abordée. Une dislocation traumatique initiale précède toujours la dislocation récidivante de l'épaule. Si la déchirure se trouve au niveau du bourrelet, un rétablissement spontané est impossible, car le bourrelet est dépourvu de vaisseaux sanguins. Par conséquent, la tête de l'humérus peut facilement se déboîter à nouveau, et une réparation chirurgicale est indiquée. Une dislocation est quelquefois accompagnée d'une fracture par tassement de la tête de l'humérus, lésion connue sous le nom de fracture par tassement de Hill-Sachs de la tête de l'humérus. En raison de cette encoche sur la tête de l'humérus, cette dernière peut s'engager sur le bord antérieur de la cavité glénoïde lors d'une récurrence ultérieure de la dislocation et rendre toute réduction difficile. Si une nouvelle dislocation se produit sans un traumatisme important après l'intervention chirurgicale, on doit conclure que la réparation n'a pas réussi. Si, par contre, une nouvelle dislocation se produit par suite d'un traumatisme important, il s'agit d'une nouvelle lésion distincte. Les dislocations antérieures sont habituellement occasionnées par une rotation externe sous très forte pression, avec le bras en abduction (le bras dans une position qui s'éloigne du corps), une position prise par les lanceurs de base-ball. Il existe une exception à la cause de ces événements : certaines personnes présentent une hyperlaxité innée de tous les ligaments (syndrome Ehlers-Danlos). Un tel état n'est évidemment pas relié au travail. Chez ces personnes, une première dislocation peut survenir en l'absence de traumatisme. Des dislocations répétées peuvent mener à l'arthrite. Contrairement aux dislocations initiales aiguës, qui peuvent s'accompagner d'une déchirure de la coiffe, les dislocations récurrentes (qui sont un trouble) ne peuvent pas causer une déchirure de la coiffe.

### **Quel lien existe-t-il entre les sublaxations et les dislocations et les accidents du travail?**

Une dislocation ou une sublaxation initiale ne peut se produire sans blessure caractérisée. En l'absence de tels antécédents, il s'agit probablement d'une récurrence et non de troubles survenant pour la première fois.

## **G. Instabilité de l'épaule**

Ce terme est souvent employé pour décrire une certaine laxité de la capsule et des ligaments de l'épaule entraînant le plus souvent une sublaxation. L'instabilité peut être entraînée par une première dislocation ou lésion. En l'absence de lésion, l'instabilité de l'épaule ne peut être reconnue comme étant reliée au travail. Les patients se plaignent d'une sensation de vulnérabilité quand ils tentent de faire certains mouvements.

## H. Épaule gelée (capsulite rétractile)

Ce terme sert à décrire une restriction sévère, souvent douloureuse et invalidante, de mouvements passifs et actifs de l'épaule. Ce trouble peut survenir à la suite d'une immobilisation prolongée de l'épaule ou découler d'une tendinite. Le sujet finit habituellement par se remettre de ce trouble, mais cela peut prendre jusqu'à un an de réadaptation consistant principalement en exercices actifs. Dans certains cas, la raideur peut toutefois s'installer en permanence.

## I. Arthrite

La forme la plus fréquente d'arthrite est l'ostéo-arthrite dégénérative que l'on rencontre chez les personnes d'âge moyen ou plus âgées. Cet état pathologique est souvent attribué à l'usure. Bien qu'on blâme parfois l'inflammation d'une articulation, un processus inflammatoire réel est bien rare, sauf dans les cas de polyarthrite rhumatoïde. La déformation ou l'incongruité de surfaces articulaires opposées survenant parfois dans les fractures (lésions) qui se prolongent dans l'articulation peut aussi entraîner une arthrite. Un tel trouble porte le nom d'ostéo-arthrite post-traumatique, un trouble lié à la lésion d'origine. L'ostéo-arthrite dégénérative est généralement liée à l'âge et peut être associée à une ostéo-arthrite familiale généralisée; cependant, il peut aussi s'agir d'un trouble lié à l'activité (travail au-dessus de la tête, utilisation d'outils vibrants).

Les excroissances osseuses qui se forment souvent en périphérie des surfaces articulaires dans les cas d'arthrite portent le nom d'ostéophytes marginaux. L'ostéo-arthrite post-traumatique ainsi que l'ostéo-arthrite dégénérative mènent habituellement à une réduction de l'amplitude articulaire et à de la douleur. À l'épaule, les articulations aussi bien gléno-humérale qu'acromio-claviculaire peuvent être un site d'ostéo-arthrite. Dans certains cas, une arthroplastie totale de l'épaule est nécessaire pour soulager la douleur.

### **Existe-t-il un lien entre les lésions isolées ou récurrentes de l'épaule et l'ostéo-arthrite?**

- a. Ostéo-arthrite gléno-humérale.

Cette articulation peut être touchée après des épisodes répétés de dislocation ou, dans sa forme post-traumatique, à la suite de fractures intra-articulaires. Je crois que le travail répétitif au-dessus de la tête peut entraîner une ostéo-arthrite de l'articulation gléno-humérale.

- b. Articulation acromio-claviculaire.

Une ostéo-arthrite peut survenir à la suite d'une subluxation ou d'une dislocation non réduite ainsi qu'après un travail répétitif requérant des activités manuelles au-dessus du niveau des épaules.

## **J. Syndrome épaule-main**

Cette dystrophie autonome est observée chez 10 à 30 % des victimes d'infarctus du myocarde, d'attaque d'apoplexie ou de lésion au membre supérieur et à la main. Elle est caractérisée par une raideur de l'épaule. Ce trouble peut être provoqué par une lésion, souvent minime, comme une fracture du poignet.

## **K. Problèmes au cou et problèmes à l'épaule**

Il n'y a aucun doute que la douleur entraînée par des problèmes à la colonne cervicale, en particulier dans les cas de discopathie dégénérative, peut rayonner à l'épaule. Un bon examen clinique aidera à distinguer les symptômes trouvant leur origine dans l'épaule de ceux résultant d'une douleur projetée. L'analyse des troubles de la colonne cervicale dépasse toutefois la portée de ce document de travail sur l'épaule.

## **L. Valeur de certains examens**

### **a. Imagerie par résonance magnétique (IRM)**

Comme je l'ai déjà indiqué, je crois que l'IRM ainsi que l'échographie et le tomodensitogramme peuvent nous fournir les renseignements nécessaires pour poser un diagnostic exact.

### **b. Arthroscopie**

Bien qu'il s'agisse d'un outil bien précieux pour confirmer un diagnostic (arthroscopie diagnostique), ce procédé est rarement utilisé aux seules fins diagnostiques, car les examens d'imagerie permettent de poser un diagnostic très exact.

Par conséquent, comme ils sont non envahissants, l'échographie, le tomodensitogramme et l'IRM devraient être préférés à l'arthroscopie.

La plupart des interventions chirurgicales à la coiffe des rotateurs et à l'articulation acromio-claviculaire ainsi que celles effectuées par suite de dislocations récurrentes sont pratiquées par arthroscopie, après confirmation du diagnostic.

### **À quoi peut-on s'attendre après un débridement de l'épaule?**

L'effet le plus favorable semble être une diminution temporaire de la douleur et, de là, une amélioration fonctionnelle. Je ne pense pas que l'effet produit

soit durable, et cette intervention ne devrait être pratiquée que rarement comme intervention autonome. Elle peut être associée à d'autres interventions visant un conflit, une rupture de la coiffe des rotateurs, etc.

Les ouvrages indiqués ci-dessous offrent de plus amples renseignements au sujet de la structure anatomique de l'épaule.

### **The CIBA Collection of Medical Illustrations**

Volume 8

Musculoskeletal System Part 1  
Anatomy, Physiology and Metabolic Disorders

Publié par CIBA - GEIGY Corporation, 1987

Section 1 :  
Planches 27 et 28 (dessins du haut de la page uniquement)  
Planche 30  
Planche 31

### **Gray's Anatomy**

Les articulations  
Fig. 169 : montre l'épaule gauche  
Fig. 170 : sections verticales de l'articulation de l'épaule

### **Autres références**

BERNARD, B.P. (9e éd.) : Musculoskeletal disorders and work place factors. Washington DC. DHHS (NIOSH) , publication n° 97-141, 1997

HALPERN, M., J.L. HURD, J.D. ZUCKERMAN : Occupational shoulder disorders, dans : The Shoulder. Rockwood Californie, Matsen III FA, Wirth MA, Lippitt SB (rédacteurs), 4<sup>e</sup> édition. Philadelphia, Saunders, 2009, p. 1489-1508.

NATIONAL RESEARCH COUNCIL : Musculoskeletal disorders and the workplace. Washington DC. National Academic Press, 2001

WELLS, R. : Task analysis. Dans : Chronic musculoskeletal injuries in the workplace. Ranney, D. (rédacteur). Philadelphia WB Saunders. 1997 p. 41-63

ORGANISATION MONDIALE DE LA SANTÉ : Identification and control of work-related diseases. Technical report 174. Genève, Organisation mondiale de la santé, 1985 p. 7-11