



---

# **Cervicalgie, brachialgie et symptômes associés : troubles du disque cervical**

Document de travail à l'intention du

Tribunal d'appel de la sécurité professionnelle et  
de l'assurance contre les accidents du travail

Version révisée le 20 décembre 2002

préparé par le

D<sup>r</sup> J.F.R. Fleming

Professeur émérite, Département de neurochirurgie  
Université de Toronto  
Département de neurochirurgie, Toronto Western Hospital,  
University Health Network

Le D<sup>r</sup> J.F. Ross Fleming a obtenu son doctorat de la faculté de médecine de l'Université de Toronto en 1947. Il a fait des études postdoctorales en neurochirurgie de 1947 à 1956 à l'Université de Toronto, à l'University of Michigan et à Oxford en Angleterre. Il a obtenu son certificat en neurochirurgie et est devenu associé du Collège royal des médecins et chirurgiens en 1956. Il occupe une chaire de professeur émérite à la division de neurochirurgie du département de chirurgie de l'Université de Toronto. Il s'intéresse à la pratique clinique et à la recherche dans le domaine de la neurochirurgie. Il a publié de nombreux ouvrages sur le sujet. Il a pratiqué à la division de neurochirurgie du Toronto Western Hospital de 1956 à 1996, et il a exercé les fonctions de chef de cette division de 1965 à 1984. Le Dr Fleming a rempli différentes fonctions au Tribunal : il a été assesseur de 1988 à 1992, conseiller médical de 1993 à 1997 et président du groupe des conseillers médicaux de 1998 à 2006.

## Cervicalgie, brachialgie et symptômes associés : troubles du disque cervical

---

Ce document de travail médical sera utile à toute personne en quête de renseignements généraux au sujet de la question médicale traitée. Il vise à donner un aperçu général d'un sujet médical que le Tribunal examine souvent dans les appels.

Ce document de travail médical est l'œuvre d'un expert reconnu dans le domaine, qui a été recommandé par les conseillers médicaux du Tribunal. Son auteur avait pour directive de présenter la connaissance médicale existant sur le sujet, le tout, en partant d'un point de vue équilibré. Les documents de travail médicaux ne font pas l'objet d'un examen par les pairs, et ils sont rédigés pour être compris par les personnes qui ne sont pas du métier.

Les documents de travail médicaux ne représentent pas nécessairement les vues du Tribunal. Les décideurs du Tribunal peuvent s'appuyer sur les renseignements contenus dans les documents de travail médicaux mais le Tribunal n'est pas lié par les opinions qui y sont exprimées. Toute décision du Tribunal doit s'appuyer sur les faits entourant le cas particulier visé. Les décideurs du Tribunal reconnaissent que les parties à un appel peuvent toujours s'appuyer sur un document de travail médical, s'en servir pour établir une distinction ou le contester à l'aide d'autres éléments de preuve. Voir *Kamara c. Ontario (Workplace Safety and Insurance Appeals Tribunal)* [2009] O.J. No. 2080 (Ont Div Court).

Traduction de l'anglais par A+ Translations Odette Côté, trad. a. (Canada) Membre du Conseil des traducteurs et interprètes du Canada (par affiliation à l'Association des traducteurs et interprètes de l'Ontario)

## CERVICALGIE, BRACHIALGIE ET SYMPTÔMES ASSOCIÉS TROUBLES DE LA COLONNE CERVICALE

### La colonne cervicale

La colonne cervicale est constituée de sept vertèbres, chacune représentant un bloc de construction, séparées les unes des autres par des coussinets faisant office d'amortisseurs de chocs et appelés les disques intervertébraux, lesquels permettent à la colonne de se mouvoir librement. Chaque disque est composé d'un « nucleus pulposus » (de consistance gélatineuse) en son centre et d'une partie périphérique constituée d'une membrane fibreuse résistante appelée l'anneau fibreux, ce dernier étant rattaché aux corps vertébraux adjacents. Flexible et résistante, la colonne vertébrale cervicale soutient la tête et protège la moelle épinière. Au cours des heures d'éveil, cette dernière est en mouvement constant.

Un arc osseux (lame) est rattaché à la partie postérieure de chaque corps vertébral par deux tiges osseuses appelées « pédicules ». Cet arc renferme une cavité, d'apparence tubulaire, s'étirant sur toute la longueur de la colonne vertébrale et renfermant la moelle épinière et les nerfs rachidiens. Au niveau de chaque vertèbre, une paire de nerfs rachidiens (les « racines nerveuses » gauche et droite) part de la colonne vertébrale via des orifices appelés trous de conjugaison. Ces nerfs influent sur les sensations au niveau de la peau et confèrent leur énergie mécanique aux muscles des bras et des mains. La moelle épinière renferme les voies nerveuses mécaniques et sensorielles rejoignant le tronc et les jambes, dont les nerfs contrôlant les fonctions excrémentielle, urinaire et sexuelle. La moelle épinière et les racines nerveuses sont engainées dans une membrane résistante appelée la dure-mère, à l'intérieur de laquelle se trouve une autre membrane plus fine appelée l'arachnoïde. Cette dernière contient le liquide rachidien incolore et translucide qui baigne la moelle épinière et les nerfs.

Chaque vertèbre est reliée aux autres vertèbres situées au-dessus et en dessous d'elle par plusieurs ligaments très résistants ainsi que par les disques. De minuscules articulations « uncovertébrales » sont situées de part et d'autre de chaque corps vertébral et favorisent l'articulation entre ces mêmes corps. Les « facettes » articulaires gauche et droite soutiennent également la colonne vertébrale et chaque vertèbre s'articule avec les vertèbres voisines au niveau des facettes articulaires. Ces dernières se situent à l'arrière des corps vertébraux et latéralement aux lames.

## Cervicalgie, brachialgie et symptômes associés troubles du disque cervical

---

Tout le long de la colonne cervicale se trouvent des muscles massifs et résistants. Situés en avant, en arrière et sur le côté de la colonne vertébrale, ces muscles maintiennent et contrôlent la position de la tête ainsi que les mouvements du cou.

### Changements dégénératifs ou dus au vieillissement

La colonne cervicale de tous les adultes subit des changements dégénératifs (ou dus au vieillissement) progressifs. Le nucleus pulposus des disques s'assèche peu à peu et devient de plus en plus mince, ce qui favorise un rapprochement des vertèbres adjacentes. En conséquence, l'anneau fibreux des disques tend à « gonfler ». En raison d'un rapprochement progressif des corps vertébraux entre eux, une usure accrue s'exerce au niveau des articulations de la colonne vertébrale, plus particulièrement des articulations uncovertébrales, des facettes articulaires et de la périphérie du disque. Il s'ensuit la formation progressive d'hypercroissances osseuses (« éperons », « ostéophytes », « ostéoarthrite », « hypertrophie osseuse », tous synonymes dans ce contexte) sur la périphérie du disque ainsi qu'au niveau des articulations uncovertébrales et des facettes articulaires. Ce processus est une évolution normale due au vieillissement et débute en milieu de vie. Il est parfois dénommé « spondylarthrose » et peut être observé à des degrés divers chez tous les adultes. La grande majorité des personnes souffrant de changements dus au vieillissement ne présente aucun signe de douleur ni aucun autre symptôme, même si certains de ces changements sont très importants. Les différents changements dégénératifs ou dus au vieillissement tels que le gonflement, la dégénérescence ou protrusion du disque, les éperons osseux ou les phénomènes d'hypercroissance osseuse ainsi que l'hypertrophie des facettes articulaires, peuvent être décelés à l'aide d'examens par rayons X, tomodensitométrie ou imagerie par résonance magnétique réalisés au niveau de la colonne cervicale chez plus de la moitié de la population adulte.

### Douleur

**Douleur au cou (cervicalgie).** Les terminaisons nerveuses, siège de la douleur, sont situées dans les différents ligaments et muscles du cou, ainsi qu'au niveau des facettes articulaires, des articulations uncovertébrales et de la surface extérieure du disque (anneau fibreux). Lorsque ces zones sont

## **Cervicalgie, brachialgie et symptômes associés troubles du disque cervical**

---

irritées, tendues ou enflammées, une sensation de douleur se fait sentir dans l'arrière du cou. Cette douleur peut se propager aux épaules, *mais pas jusque dans les bras*, et est généralement ressentie entre les omoplates (« douleur irradiée »).

La cervicalgie, qui constitue un symptôme courant dans l'ensemble de la population, est généralement d'origine musculaire ou ligamenteuse et tend à être autolimitée bien que potentiellement persistante. Les processus naturels de guérison des zones enflammées conduisent à une amélioration dans la grande majorité des cas. En fait, la douleur ressentie des suites de graves lésions cervicales, par exemple fractures, dislocations et la plupart des opérations de chirurgie pratiquées au niveau de la colonne cervicale, se résorbe presque systématiquement au bout de quelques semaines ou, tout au plus, de quelques mois. On observe en règle générale une corrélation nulle (ou minime) entre la douleur au cou et les changements dégénératifs communément décelés lors des examens par rayons X ou scanner.

**Douleur au niveau de la racine nerveuse cervicale.** Dans le cas assez rare où une racine nerveuse cervicale est gravement irritée ou comprimée, une vive sensation de douleur se fait sentir jusqu'à l'avant-bras. Cette dernière est aggravée par tout mouvement du cou et peut s'accompagner d'engourdissements et/ou de fourmillements au niveau de la main, des doigts ou du bras ainsi que d'un affaiblissement des muscles du bras ou de la main qui dépendent du nerf touché. La douleur peut également être ressentie au niveau des omoplates. Une racine nerveuse peut être irritée ou comprimée par : (a) des éperons osseux ou ostéophytes survenant dans le foramen ou canal de sortie par où passent les nerfs, (b) un gonflement de la zone du disque située en face du nerf (soit la zone la plus latérale et non la zone centrale du disque), (c) une rupture ou protrusion (hernie) d'une partie du disque (nucleus pulposus) à travers la surface extérieure de celui-ci (anneau fibreux) et débordant dans le canal nerveux ou (d) une fracture et/ou dislocation provoquant un rétrécissement de certains fragments osseux et/ou un débordement de ces derniers dans le canal nerveux (rare). Dans les cas (a), (b) et (c), un processus constant de réparation est à l'œuvre et la plupart des symptômes disparaissent avec le temps, généralement quelques semaines, indépendamment du traitement suivi. Seul un faible pourcentage de patients souffrant d'une douleur au niveau de la racine nerveuse requiert une opération chirurgicale.

Il existe un certain nombre d'affections impliquant une douleur de l'épaule, du bras et du cou, une faiblesse des muscles du bras et/ou de la main, et/ou un engourdissement du bras ou de la main, qui doivent être différenciées des troubles liés au disque cervical et aux racines nerveuses.

## **Cervicalgie, brachialgie et symptômes associés troubles du disque cervical**

---

La « **névralgie amyotrophique** » ou « **plexite brachiale** » est une affection caractérisée par une inflammation des nerfs du plexus brachial du cou, accompagnée par une vive douleur du cou et des épaules, suivie par une paralysie de la ceinture scapulaire et des muscles de l'arrière-bras et une guérison spontanée au bout de quelques mois. On n'observe aucun engourdissement ni changement d'ordre sensoriel au niveau du bras ou de la main.

Le « **syndrome de la traversée thoracobrachiale** » est une affection très rare, dans laquelle les nerfs du cou situés au-dessus de la clavicule (le plexus brachial), qui sont le prolongement des racines nerveuses cervicales, sont comprimés ou contractés par des muscles, des ligaments ou des os anormaux, provoquant une gêne au niveau du bras et de la main. L'existence même de ce syndrome, à l'exception de situations particulièrement exceptionnelles et spécifiques, suscite une vive polémique. (Cf. le document de travail intitulé *syndrome de la traversée thoracobrachiale*).

Les **nerfs périphériques** du bras ou de la main peuvent être comprimés ou enflammés, ce qui donne lieu à une douleur et à un engourdissement de l'avant-bras et de la main. Il peut s'agir, par exemple, d'une compression du nerf médian du poignet (syndrome du canal carpien), d'une compression du nerf cubital du coude (syndrome canalaire du nerf cubital) ou d'une neuropathie périphérique de ces nerfs due au diabète.

Les **tumeurs ou infections** touchant la colonne vertébrale, quoique rares, doivent également être prises en considération dans le diagnostic différentiel d'un patient qui se plaint d'une douleur persistante du cou ou du bras, de faiblesse et/ou d'engourdissement. Le fait qu'un patient se plaignant de tels symptômes est susceptible d'avoir subi une lésion cervicale n'écarte pas l'éventualité d'une tumeur ou infection rachidienne comme étant la cause desdits symptômes. Par conséquent, tous les patients souffrant d'une douleur persistante du cou et du bras, accompagnée ou non d'une faiblesse des muscles ou d'un engourdissement, requièrent un interrogatoire clinique détaillé, un examen physique et un dépistage adéquat par imagerie.

**Douleur de l'articulation scapulaire.** La douleur provenant d'une épaule dégénérée ou blessée ressemble souvent à la douleur ressentie au niveau de la racine nerveuse, ce qui peut donner lieu à quelques méprises, dans la mesure où la douleur se propage généralement le long du bras à partir de l'épaule. La douleur de l'articulation scapulaire risque, lors d'un test de force musculaire, d'empêcher le patient de contracter les muscles du bras ou de la main au maximum. Ceci peut entraîner une interprétation erronée faisant état d'une véritable faiblesse musculaire, laquelle est probablement causée par

## Cervicalgie, brachialgie et symptômes associés troubles du disque cervical

---

une déficience au niveau de la racine nerveuse. La douleur est aisément dissociable, selon qu'elle provient d'une affection ou d'une lésion de l'épaule ou d'une racine nerveuse : la douleur de l'articulation scapulaire est généralement aggravée par un mouvement d'élévation du bras, alors qu'en cas d'affection des nerfs cervicaux, le bras peut se mouvoir librement. Signalons néanmoins que l'extension du cou augmente la douleur ressentie au niveau des racines nerveuses du bras.

Les **céphalées (ou maux de tête)** ne sont jamais causées par une lésion, une foulure ou une inflammation des articulations ou des ligaments cervicaux (ou le sont très rarement). La douleur ou la gêne provenant de muscles cervicaux endoloris peut être ressentie vers l'arrière de la tête. De telles douleurs peuvent être secondaires à une anomalie de la partie *supérieure* de la colonne cervicale, probablement depuis C-1, jusqu'à C-4 ou C-5, mais pas de la partie *inférieure* de la colonne. Il existe une affection extrêmement rare, appelée la névralgie occipitale, au cours de laquelle une violente douleur survient épisodiquement à l'arrière de la tête, d'un côté seulement, à la suite d'une lésion ou d'un pincement de la deuxième ou troisième racine nerveuse cervicale. Lorsqu'une personne qui a été victime d'une lésion cervicale se plaint de maux de tête, il convient de chercher à identifier d'autres causes possibles à la céphalée qu'une lésion ou foulure des articulations ou des ligaments au niveau des cervicales.

## Rétrécissement du canal rachidien (sténose du canal rachidien)

Le canal rachidien, qui loge la moelle épinière, peut opérer un rétrécissement progressif par le fait que certains changements dégénératifs ou dus au vieillissement provoquent une saillie des disques et des hypercroissances osseuses qui débordent dans le canal rachidien. En cas de rétrécissement trop important du canal rachidien, la moelle épinière peut être comprimée, ce qui entraîne des symptômes neurologiques. Le dysfonctionnement de la moelle épinière est ce qu'on appelle une « myélopathie ». Lorsque cette dernière est induite par des changements dus au vieillissement ou à une spondylose, il s'agit dès lors d'une « myélopathie spondylootique cervicale ». Certaines personnes naissent avec un canal rachidien anormalement étroit (sténose congénitale du canal rachidien) qui les prédispose à une compression de la moelle épinière au fur et à mesure de l'apparition naturelle de changements dus au vieillissement. La myélopathie spondylootique cervicale est généralement indolore et les symptômes, causés par un

## **Cervicalgie, brachialgie et symptômes associés troubles du disque cervical**

---

dysfonctionnement de la moelle épinière, incluent un engourdissement, une faiblesse et une maladresse des mains ainsi qu'une rigidité (spasticité) des jambes et l'apparition progressive de difficultés pour marcher (mains engourdies et moites, jambes raides). L'examen par imagerie par résonance magnétique détecte systématiquement un signal anormal au niveau de la moelle épinière.

### **Lésions au cou**

De graves lésions cervicales, telles que les fractures et/ou les dislocations, sortent du champ d'application de ce document.

Tout mouvement soudain et inattendu de la tête peut provoquer une entorse ou une foulure des muscles ou des ligaments de la colonne vertébrale cervicale. Normalement, ces lésions guérissent naturellement au bout de quelques semaines. Il est très rare qu'une telle lésion entraîne une rupture ou hernie d'un disque intervertébral, accompagnée d'une compression d'une racine nerveuse et d'une sensation de douleur au niveau de cette dernière. En cas de rupture ou de déchirement trop important d'une partie des ligaments qui soutiennent les vertèbres cervicales, la zone lésée de la colonne vertébrale peut être diagnostiquée comme instable. L'instabilité est observée lorsque l'on constate des mouvements anormaux en avant et arrière ou un glissement d'une vertèbre par rapport aux vertèbres voisines aux examens radiologiques en flexion et extension du cou. Dans le cadre de ces examens, une radiographie de la tête fléchie vers l'avant puis rejetée vers l'arrière est réalisée. L'instabilité requiert généralement une opération chirurgicale, quoique l'immobilisation du cou au moyen d'un collier spécifique ou d'une orthèse cervicale de type Halo pendant quelques semaines ou quelques mois puisse suffire à une guérison spontanée. Après traitement, l'instabilité laisse généralement place à une résolution de la douleur et des autres symptômes.

Certaines activités telles que le transport de lourdes charges sur la tête (dans certaines sociétés), la pratique du football ou du plongeon de haut vol (à Acapulco, par exemple) peuvent exercer un stress répétitif sur la colonne vertébrale cervicale. Même si l'on observe des changements prématurés dus au vieillissement (dégénératifs) de la colonne vertébrale des personnes pratiquant de telles activités, l'apparition de douleur ou d'autres symptômes n'est guère fréquente. Le stress répétitif de la colonne vertébrale cervicale peut également survenir chez des personnes atteintes de troubles neurodégénératifs tels que la dystonie ou le torticolis ou qui souffrent de

## **Cervicalgie, brachialgie et symptômes associés troubles du disque cervical**

---

torsions répétées, incontrôlées et parfois violentes du cou. Cependant, ces personnes ne souffrent généralement d'aucune douleur. Les mouvements répétés du cou ou une position inconfortable prolongée sur le lieu de travail sont généralement plutôt bien tolérés par le plus grand nombre, même si des douleurs musculaires ou autres peuvent être observées dans certains cas.

Une lésion cervicale peut-elle provoquer des changements dégénératifs ou un vieillissement prématuré de la colonne cervicale ? Une lésion du disque ou des ligaments est visible lors d'un examen par imagerie par résonance magnétique peu de temps après sa formation et fait l'objet d'une guérison naturelle progressive. Une hypercroissance ou hypertrophie osseuse ou encore des éperons osseux localisés au niveau du site lésé peuvent se développer chez une faible proportion de personnes victimes d'une lésion grave localisée de la colonne vertébrale cervicale. Cependant, ces changements osseux localisés d'ordre « dégénératif » sont longs à se développer (un an ou plus). Ainsi, une grave lésion des ligaments et/ou du disque au niveau d'une seule vertèbre peut donner lieu à des traces de changements dégénératifs au niveau du site lésé observées par rayons X ou scanner de nombreux mois voire de nombreuses années après la formation de la lésion. Si de tels changements osseux sont observés peu après la formation de la lésion, ils étaient certainement présents avant la lésion et n'ont donc pas été provoqués par cette dernière.

### **Comment les lésions cervicales sont-elles diagnostiquées ?**

La tâche incombant au médecin est de réunir les doléances du patient, les observations physiques et les résultats des examens d'imagerie pratiqués afin de poser un diagnostic le plus précis possible.

En premier lieu, le médecin procède à un interrogatoire au cours duquel il consigne le mécanisme et l'intensité de la lésion, la nature et la localisation exacte de la douleur et d'autres symptômes. Puis, le médecin réalise un examen physique du patient : il palpe les muscles du cou et la colonne vertébrale afin d'y détecter une éventuelle sensibilité, évalue la gamme des mouvements cervicaux, examine les épaules, la poitrine et la tête et pratique un examen neurologique des bras et des jambes. Dans la plupart des cas, cela est suffisant. Un interrogatoire et un examen physique de contrôle serviront à enregistrer l'évolution de l'état du patient et, dans le meilleur des cas, la résolution des symptômes dans les semaines (voire les mois) suivant

## **Cervicalgie, brachialgie et symptômes associés troubles du disque cervical**

---

la formation de la lésion. Une analyse minutieuse des rapports faisant état des premiers interrogatoires et examens constitue probablement l'étape la plus importante afin de déterminer la nature sous-jacente de la lésion lorsque l'évaluation d'un patient blessé a lieu longtemps après la formation de la lésion.

Des **radiographies de la colonne cervicale** sont communément effectuées après une lésion cervicale afin d'écarter toute fracture, dislocation ou instabilité. Si les radiographies montrent des changements dégénératifs juste après la formation de la lésion, ces changements étaient manifestement déjà présents avant la lésion. Les radiographies du cou en position de flexion et d'extension révéleront une éventuelle instabilité. Les radiographies de la colonne cervicale parviennent à mettre en évidence un rétrécissement congénital du canal rachidien cervical, le cas échéant.

Un **tomodensitogramme** de la colonne cervicale est utilisé afin d'évaluer une lésion osseuse, telle qu'une fracture et/ou une dislocation. Des disques saillants ou herniés peuvent ne pas être visibles par tomodensitométrie et, le cas échéant, peuvent ne pas avoir été causés par la lésion (c'est-à-dire qu'ils peuvent être antérieurs à cette dernière) et, donc, peuvent ne pas être liés aux symptômes du patient. La tomodensitométrie est particulièrement utile afin de montrer les structures osseuses, mais n'est pas aussi performante que l'imagerie par résonance magnétique afin de montrer la moelle épinière, les racines nerveuses ou les disques. Le tomodensitogramme ne montre ni les ligaments déchirés ni les déchirures mineures des disques.

**L'imagerie par résonance magnétique (IRM)** de la colonne cervicale est la meilleure méthode d'imagerie de la moelle épinière et des racines nerveuses, des disques intervertébraux et des ligaments. Cependant, il faut rappeler qu'environ 50 % des adultes présentent des « anomalies » au niveau de la colonne cervicale lors des examens par imagerie par résonance magnétique. Dans la population des plus de 40 ans, la fréquence de telles anomalies a été mise en évidence par Boden *et al* de la manière suivante : éperons osseux (70 %), disques étroits (57 %), disques dégénérés (57 %), disques herniés (13 %), disques saillants (19 %) et sténose foraminale (48 %). Ces résultats ont été confirmés par de nombreux autres chercheurs. Par conséquent, des résultats anormaux lors d'examens par imagerie par résonance magnétique peuvent être considérés comme significatifs si et seulement si une anomalie *spécifique* observée par imagerie par résonance magnétique correspond exactement aux symptômes et signes *spécifiques* du patient. Par exemple, un patient se plaint d'une vive douleur au niveau de la racine nerveuse se propageant jusque dans le bras et l'avant-bras et d'un engourdissement de l'index et du majeur. De plus, il présente une faiblesse du triceps et une absence de réflexe olécranien (percussion du tendon du

## **Cervicalgie, brachialgie et symptômes associés troubles du disque cervical**

---

triceps brachial), ainsi qu'une aggravation de la douleur au bras lors de l'extension cervicale. Dans ce cas, le diagnostic clinique est clair : il s'agit d'une compression de la septième racine nerveuse cervicale. La seule anomalie observée par imagerie par résonance magnétique qui serait significative dans ce cas serait la présence d'un disque hernié faisant pression sur la septième racine nerveuse cervicale car reposant sur le disque intervertébral C 6-7 ou débordant de son foramen ou canal intervertébral. Le même résultat par imagerie par résonance magnétique s'avérerait peu significatif dans le cas d'un patient dont le seul symptôme serait une douleur vague et diffuse au niveau du cou. En conséquence, les résultats d'un examen par imagerie par résonance magnétique ne sont valables que s'ils sont interprétés en combinaison et en comparaison avec l'aspect clinique global et s'ils correspondent exactement aux résultats cliniques.

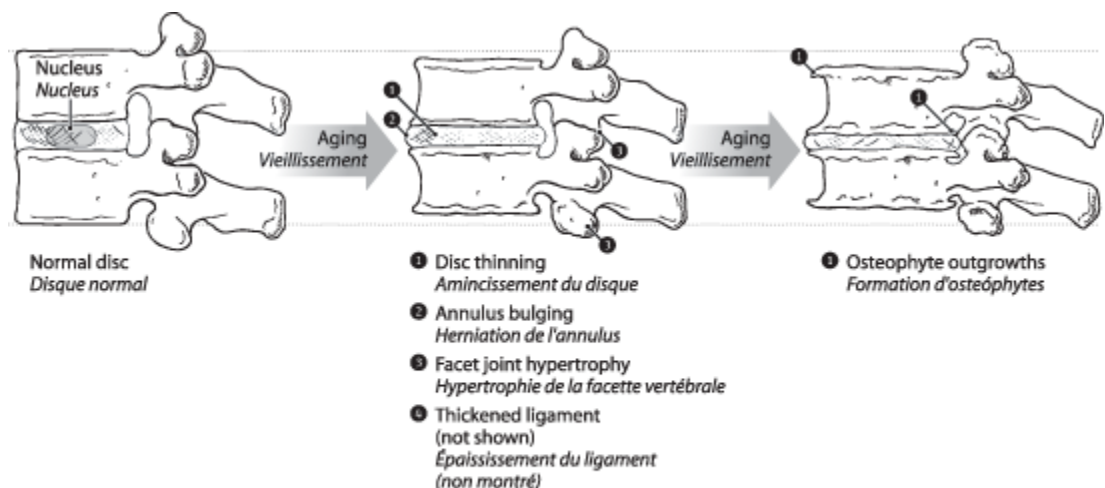
**La myélographie cervicale** consiste à réaliser des radiographies du cou après injection d'un produit de contraste radio-opaque dans le liquide rachidien par le biais d'une ponction lombaire. Il s'ensuit un **tomodensitogramme post-myélographie** de la colonne cervicale. Ce dernier examen peut fournir des images particulièrement utiles de l'intérieur du canal rachidien et révéler des indentations du sac contenant le liquide rachidien provoquées par des disques saillants ou herniés ou des éperons osseux risquant de faire pression sur la moelle épinière ou les nerfs. Lorsque le seul symptôme observé est une douleur au cou, la myélographie cervicale n'est pas utile à la pose d'un diagnostic. Sa seule utilisation potentielle réside dans la recherche d'une cause à la compression d'une racine nerveuse ou au dysfonctionnement de la moelle épinière. La myélographie est de moins en moins utilisée de nos jours, dans la mesure où l'imagerie par résonance magnétique est plus facilement accessible. Elle fournit des images de qualité supérieure de la moelle épinière, des racines nerveuses et des disques. Tout résultat anormal lors d'une myélographie ou d'une tomodensitométrie post-myélographie doit être interprété avec la même circonspection que lors d'un examen par imagerie par résonance magnétique. Il est possible que ces résultats ne soient nullement significatifs, ils peuvent ne pas être à l'origine des symptômes du patient et ne pas être liés à quelque lésion subie par le patient. Les résultats myélographiques, à l'instar des résultats obtenus à la suite d'un examen par imagerie par résonance magnétique, doivent faire l'objet d'une interprétation rigoureuse, effectuée à la lumière des résultats cliniques obtenus par un spécialiste compétent.

**Discographie cervicale.** Des radiographies sont réalisées après injection d'un produit de contraste radio-opaque dans un ou plusieurs disques, au moyen d'une aiguille insérée dans l'avant du cou. Cette méthode présente une valeur médicale assez minime et a été largement délaissée. L'imagerie

## Cervicalgie, brachialgie et symptômes associés troubles du disque cervical

par résonance magnétique offre de meilleures images des disques. Une anomalie discale observée par discographie ne revêt que peu d'importance clinique. La reproduction de la douleur ressentie par le patient au moyen de l'injection d'un produit de contraste dans le disque ne prouve en rien que le disque a fait l'objet d'une lésion ou qu'il est à l'origine des symptômes du patient.

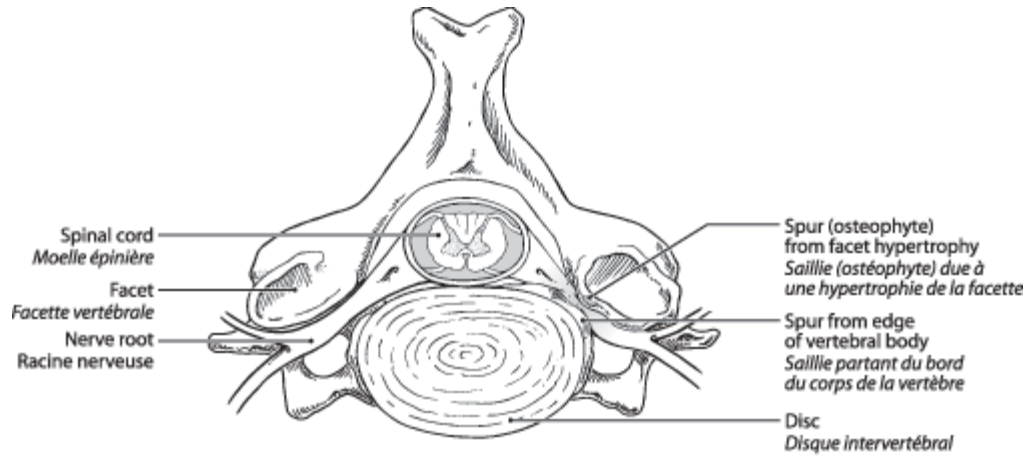
Les **études électrodiagnostiques** (Électromyographie et vitesses de conduction nerveuse) sont utiles afin d'évaluer la faiblesse des muscles des mains et des bras et peuvent déterminer si la faiblesse en question est due à une anomalie ou à une compression d'une racine nerveuse cervicale ou à une autre cause. L'électromyographie est également utile pour écarter d'autres causes éventuelles d'engourdissement ou de faiblesse du bras ou de la main, telles qu'une compression du nerf cubital ou médian au niveau du coude ou du poignet (syndrome canalaire du nerf cubital ou syndrome du canal carpien).



**Progressive changes in the normally aging spine**  
**Changements progressifs observés dans le vieillissement de la colonne vertébrale**

## Cervicalgie, brachialgie et symptômes associés troubles du disque cervical

---

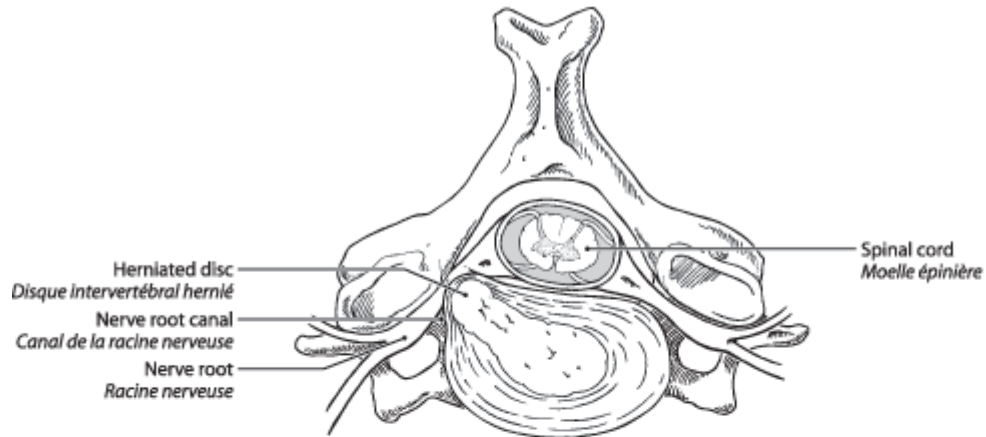


**Cross-section of the cervical spine showing compression of the nerve root  
due to the narrowing of the nerve root canal by osteophyte outgrowths**  
***Coupe de la moelle épinière montrant une compression de la racine nerveuse  
due au rétrécissement du canal de la racine nerveuse par des ostéophytes***

## Cervicalgie, brachialgie et symptômes associés troubles du disque cervical

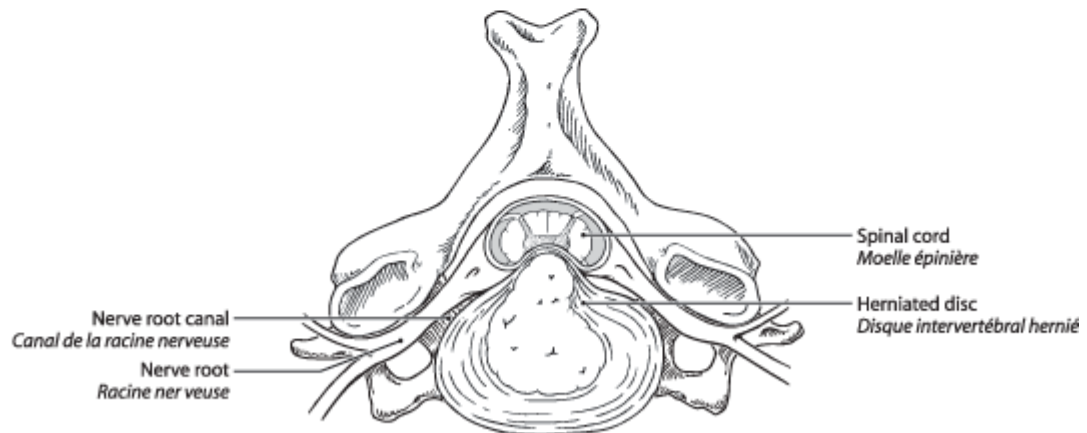
---

### Cross-sections of the cervical spine at the level of a herniated disc *Coupes de la colonne cervicale au niveau d'un disque intervertébral hernié*



A laterally located ruptured nucleus pulposus compressing the nerve root in its canal.

*Le noyau gélatineux (nucleus pulposus) dont la hernie latérale comprime la racine nerveuse dans son canal.*

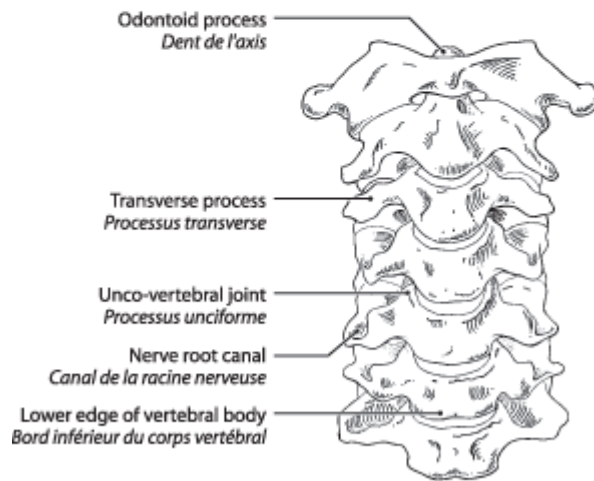
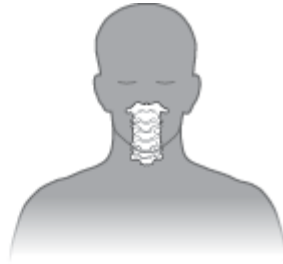

A midline ruptured nucleus pulposus pressing on the spinal cord, but sparing the nerve root.

*Le noyau gélatineux (nucleus pulposus) dont la hernie médiane comprime la moelle épinière mais n'affecte pas la racine nerveuse.*

## Cervicalgie, brachialgie et symptômes associés troubles du disque cervical

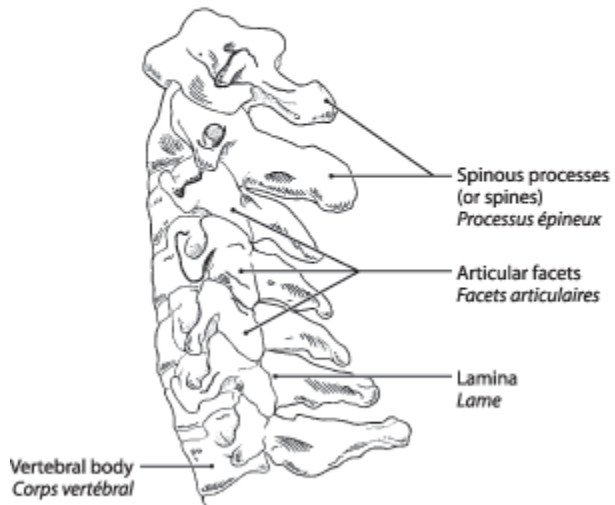
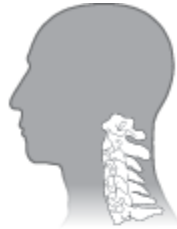---



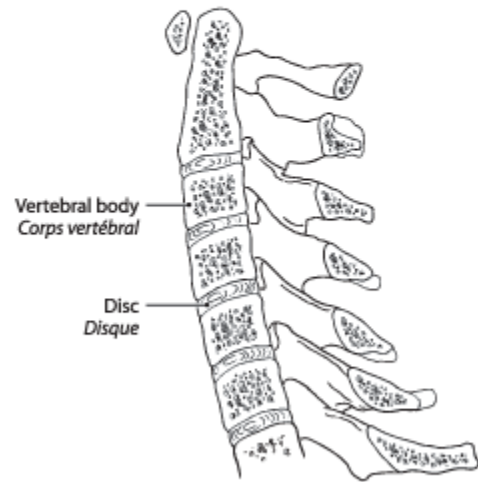**Front view of cervical spine**  
***Vue de face de la colonne cervicale***

# Cervicalgie, brachialgie et symptômes associés troubles du disque cervical

---



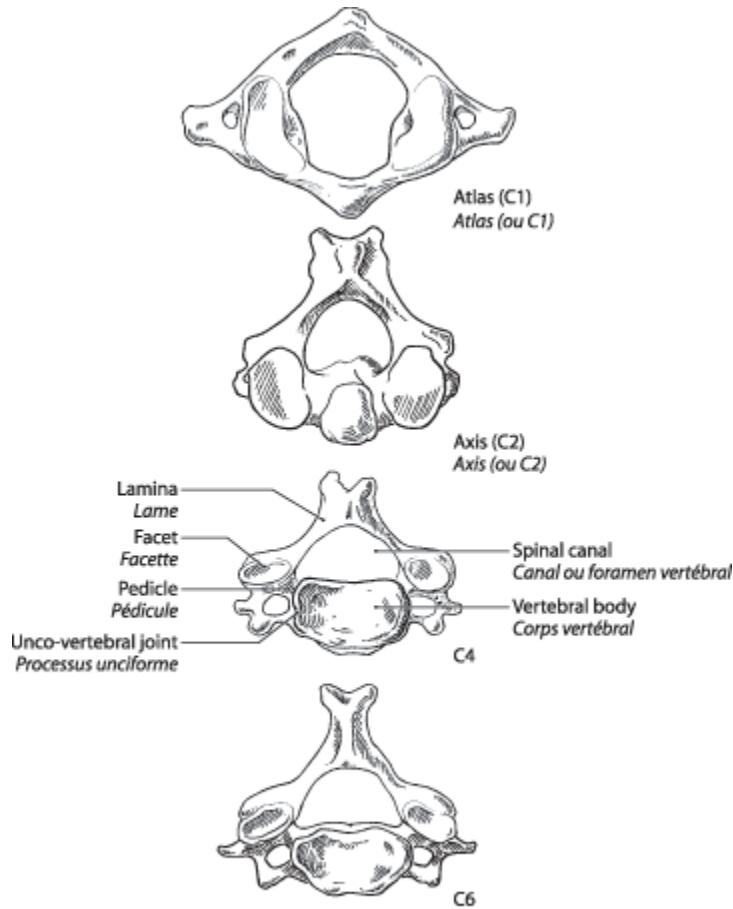
**Side view of cervical vertebrae**  
**Vue latérale des vertèbres cervicales**



**Side view cross-section**  
**Coupe latérale**

## Cervicalgie, brachialgie et symptômes associés troubles du disque cervical

---



**Cervical vertebrae from above**  
***Vue supérieure de la vertèbre cervicale***

### Référence

Boden SD, McCowin PR, Davis DO et al: Abnormal cervical spine MR scans in asymptomatic individuals: a prospective and blinded investigation. J. Bone Joint Surgery 72A: 1178-1184, 1990